ENDOSCOPISCHE CARPAAL TUNNEL RELEASE

“Less is more”

Medische kring 17 mei 2022

Michiel Cromheecke

MARIA MIDDELARES

GezondheidsZorg met een Ziel

DEFINITIE EN ANATOMIE

Perifere compressie neuropathie van de nervus medianus in zijn verloop doorheen de carpale tunnel.

Prevalentie: +- 5% van de populatie.

Incidentie: jaarlijks 1-3 cases per 1000 mensen.

De carpaal tunnel:

- Tubercel scaphoid en trapezium (radiair)
- Pisiforme en Hamulus os hamatum (ulnair)
- Transvers carpale ligament (dak)
- Proximale handbeentjes (bodem)

Inhoud:

- Flexoren van de lange vingers (8x)
- Flexor van de duim (1x)
- Nervus medianus

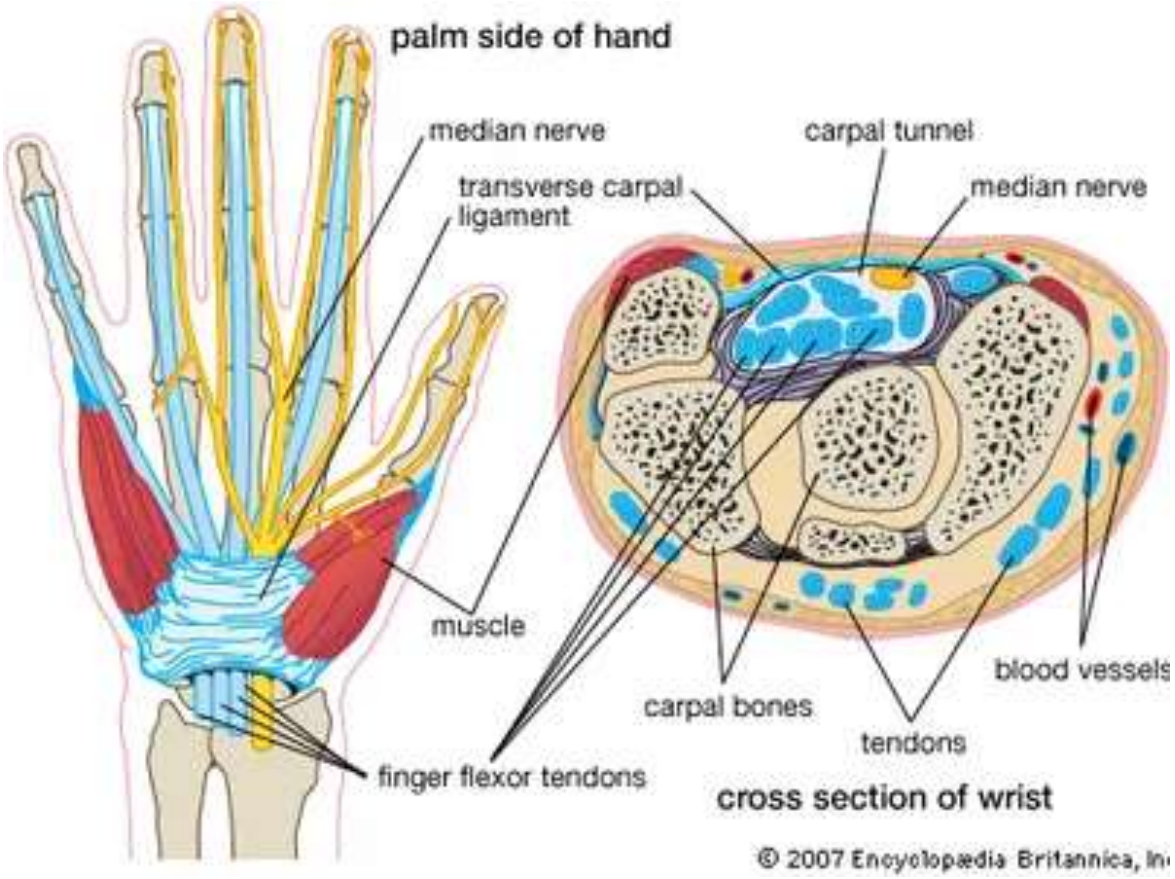

MARIA MIDDELARES

ETIOLOGIE CARPAAL TUNNEL SYNDROOM

- **Idiopathisch carpaal tunnel syndroom**
  - **Primaire CTS**: Een kleine carpaal tunnel (vrouwen, niet leeftijdsgebonden).
  - **Secundaire CTS:** Een aspecifieke tenosynovitis/zwelling van de flexorpezen (patiënten met manuele arbeid en systemische aandoeningen, frequenst).

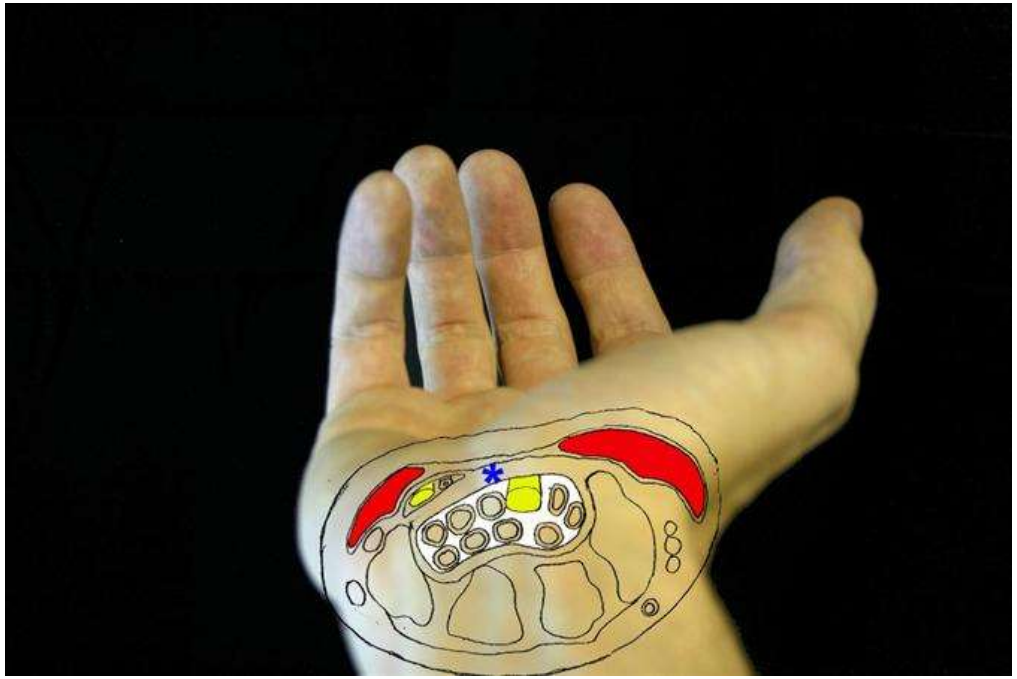

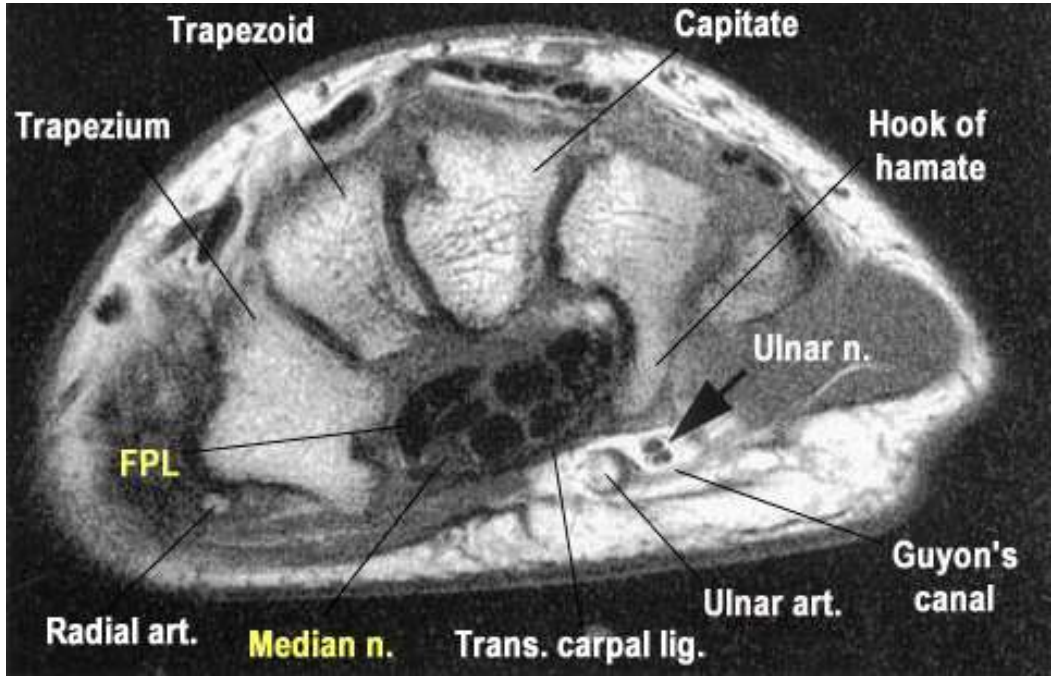

MARIA MIDDELARES

ETIOLOGIE EN ASSOCIATIES

Niet – Idiopathisch carpaal tunnel syndroom:

- **Alle comorbiditeiten welke een opzetting van het flexorsynovium (of vochtbalans) veroorzaken:**
  - Schildklierlijden
  - reumatoïde artritis, sclerodermie, Jicht, Lupus, etc
  - Amyloïdosis! (tot 10% in bilaterale cts in m>50J/V>60J)
  - Acromegalie
  - Nierfalen
- **Trauma**
- **Cystes en tumoren**

- **Andere associaties:**
- **Vrouw en obesiteit: Sterke associatie!**
- **Diabetes**: wisselende associatie.
- **Zwangerschap**: vaak transiënt, maar 50% blijft klachten houden.
- **Tendinopathiën** van hand en bovenste lidmaat.

MARIA MIDDELARES

ASSOCIATIE MET WERK

“According to a quantitative analysis of published scientific evidence, the etiology of carpal tunnel syndrome is largely structural, genetic, and biological, with environmental and occupational factors such as repetitive hand use playing a minor and more debatable role. Speculative causal theories should be analyzed through a rigorous approach prior to wide adoption.”

(Lozano-Calderón S, Anthony S, Ring D.The quality and strength of evidence for etiology: example of carpal tunnel syndrome. J Hand Surg Am. 2008 ; 33(4) : 525-38)

MARIA MIDDELARES

CARPAAL TUNNEL SYNDROOM - DIAGNOSTIEK

- Frequent 5% vd populatie - bilateraal in 70%
- **Anamnestisch**:
  - Nachtelijk wakker worden met kramp, pijn of tintelingen.
  - ‘Mickey Mouse Hand’ indruk ‘s nachts
  - Schudden met de hand om symptomen te laten verdwijnen.
    - » Combinatie van deze symptomen is quasi pathognomisch.

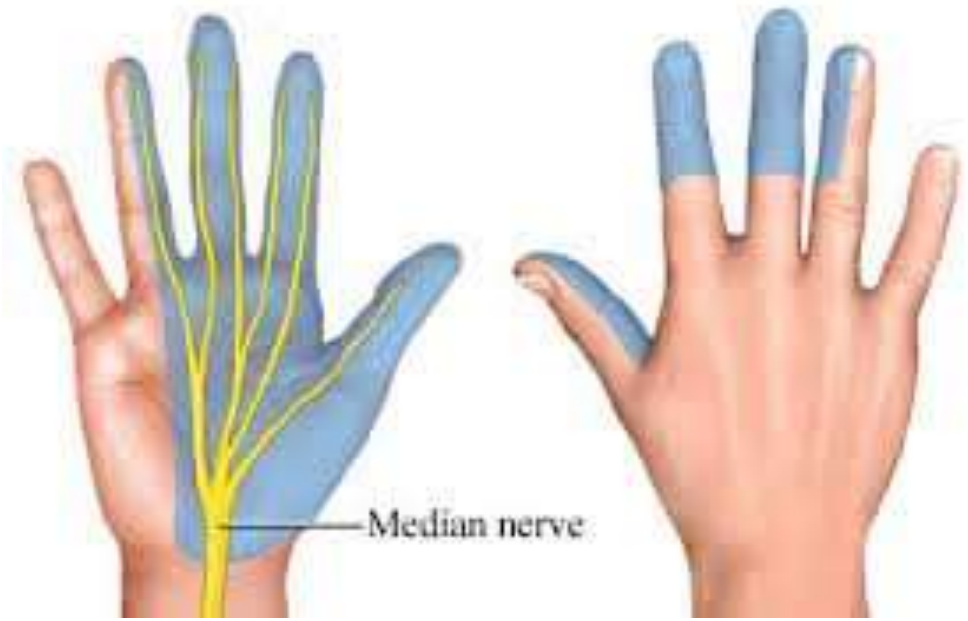

- Klassiek: duim/index/middenvinger/radiaire zijde ringvinger.
- Vermindering van de fijne motoriek, laten vallen van voorwerpen. (Knoopjes dichtdoen/muntjes oprapen)

MARIA MIDDELARES

CARPAAL TUNNEL SYNDROOM - DIAGNOSTIEK

- **Een ‘great mimicker’. Denk altijd aan carpaal tunnel syndroom.**
  - Denk er ook aan bij mensen die geen vuist kunnen maken. Stijfheid van de hand. (irritable CTS)
  - Zeker bij mannen: vaker aspecifieke diffuse handpijn.

  - 21% aspecifieke onderarmpijn
  - 14% pijn rond de elleboog
  - 6,3% schouderpijn
  - 20% ook springvinger

  - ‘writers cramp’
  - Koude intolerantie / vasomotore symptomen.
  - Tot 20% van de carpaal tunnels zijn vals EMG -. De kliniek primeer, doch EMG kan bij een rustige of aspecifieke kliniek de diagnose helpen maken.

Navraag bij patiënt met cts: Waar voel je de pijn?

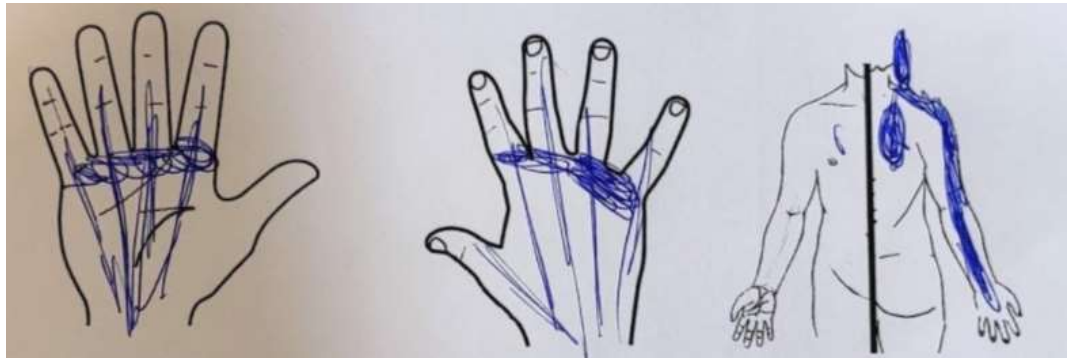

MARIA MIDDELARES

CARPAAL TUNNEL SYNDROOM - DIAGNOSTIEK

- **Waarom zijn de klachten soms zo aspecifiek?**
  - **1.** Zenuwcompressies kunnen klachten geven over het **volledige traject van de zenuw**
    - » Retrograde axonale degeneratie
    - » Double crush fenomeen (Upton en McComas)
    - » Reverse double – crush (Lundborg, 2004)

  - **2. Connecties tussen zenuwen**
    - » Riche cannieu: 70% (motorisch)
    - » Berrettini : 60% (sensiebel)

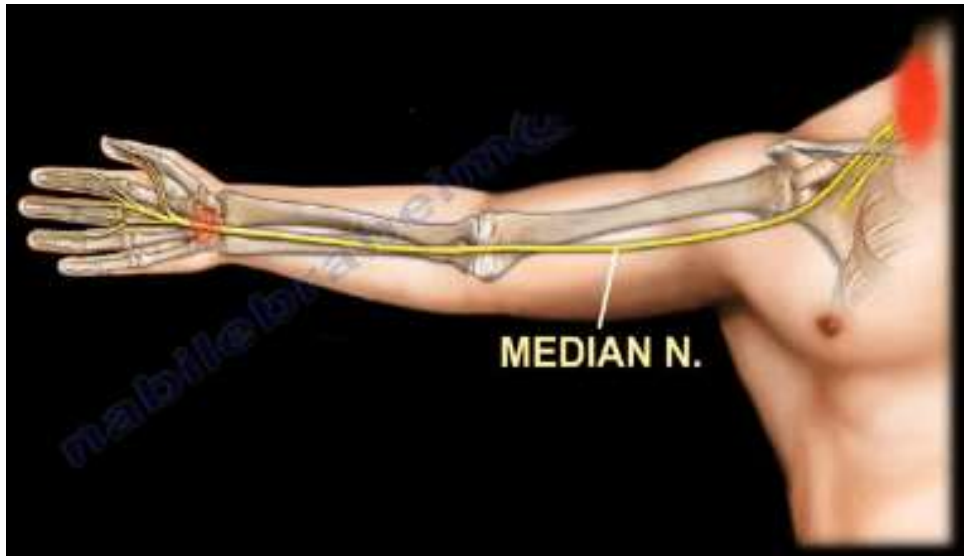

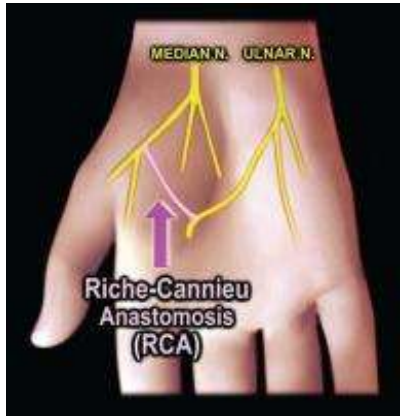

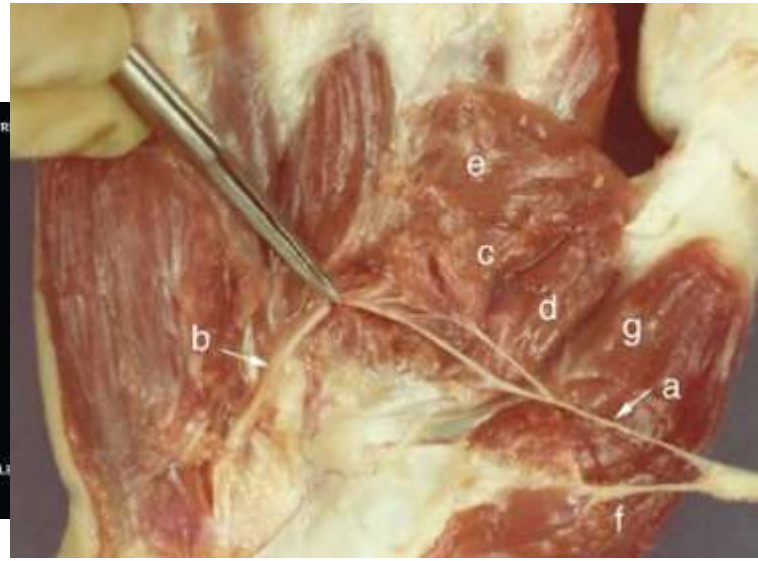

CTS: KLINISCHE TESTEN

- **Thenar atrofie** (al een beetje te laat)
- **Oppositie** van de duim (motoriek): Is de rotatie van de duimkolom bewaard?
- **Tinnel** van proximaal naar distaal (sens 50% / spec 77%)

De combinatie van een anamnese en goed klinisch onderzoek leidt meestal tot een correcte diagnose.

- **Weber testing**
  - > 5mm is afwijkend
  - > 20 mm is quasi een denervatie
- **Kracht (jamar):** indicator van de handdysfunctie
- **Individuele spiergroepen:** Deltoid, pectoralis, biceps, triceps, Flexor carpi radialis, Flexor p

Ref: J. Macdermid Clinical diagnosis of carpal tunnel syndrome: a systematic review
Journal of hand therapy 2004

MARIA MIDDELARES

CTS: EMG NOODZAKELIJK?

- **Eigenlijk niet voor de diagnose (CTS-6), doch een zeer belangrijke hulp (Beroepsziekten, medicolegaal, etc)**

- Wel voor het inschatten van de **ernst** en om een **correct advies** te geven aan uw patiënt.
- Wel bij **recidief of blijvende tintelingen** postoperatief.
- Wel om **concomitante problemen** aan te tonen (double crush cervicaal, ulnaris lijden, neuropathie).
- Interessant voor de chirurg.

- **Canterbury NCS scale for Carpal Tunnel Syndrome**
- Jeremy Bland, A NEUROPHYSIOLOGICAL GRADING SCALE FOR CARPAL TUNNEL SYNDROME Muscle Nerve 23: 1280–1283, 2000
  - Sens 86%
  - spec 87%

- **Motor latency > 4.5ms**
- **Sensory latency > 3.15ms**
- **Conductive snelheid <50m/s**

CTS-6

Finding	Points
Numbness predominantly or exclusively in median nerve distribution	3.5
Nocturnal symptoms	4
Thenar atrophy or weakness	5
Positive phalen test	5
Loss of 2 pt discrimination (> 5 mm)	4.5
Positive Tinel Sign	4

The corresponding point values for all positive findings are added together to obtain a total score. A score > 12 was defined as positive for carpal tunnel syndrome.

Graham B, Regehr G, Naglie G, Wright JG. Development and validation of diagnostic criteria for carpal tunnel syndrome. J Hand Surg Am. 2006;31:919–924.

MARIA MIDDELARES

CTS: BEHANDELING

- **Conservatieve mogelijkheden:**
  - Brace (nachtelijk)
  - Cortisone infiltratie (max 1xmaal!)
    - » Infiltreer ulnair van of door de palmaris longus.
    - » Zeer traag en bij minste paresthesie herorienteer!
    - » Diagnostisch zeer nuttig.
  - Nerve gliding oefeningen

- **Niet**:
  - Per-orale Nsaid of per-orale steroiden

- **Operatief**
  - Klassieke open carpaal tunnel release
    - » Varianten (mini-open)
  - Endoscopische carpaal tunnel release

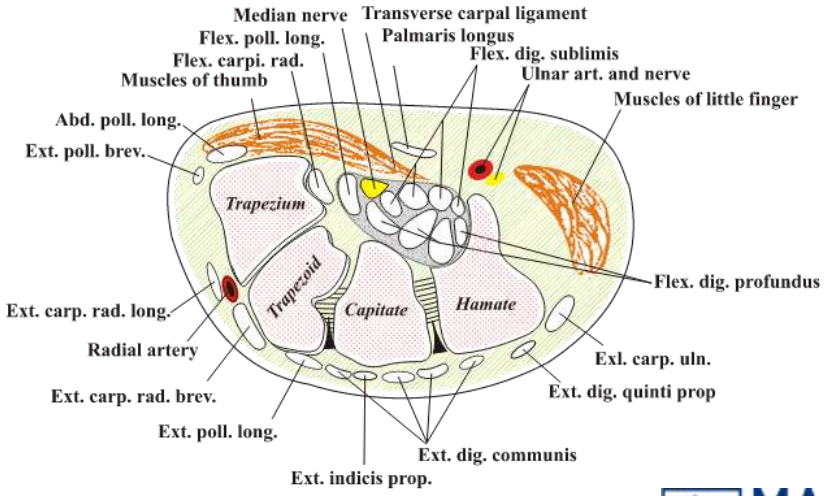

MARIA MIDDELARES

CTS: CONSERVATIEVE BEHANDELING

- **Conservatief behandelen:**
  - Ja, maar. **Slechts 25% is langdurig symptoomvrij.**
  - Een neurocompressie leidt tot myeline verlies en uiteindelijk tot axonaal verlies.
    Let op met langdurig conservatief behandelen.

Ernstige conductiestoornissen recupereren zeer traag. En geven soms zelfs meer last in de eerste maanden na de ingreep (Reïnnervatie).

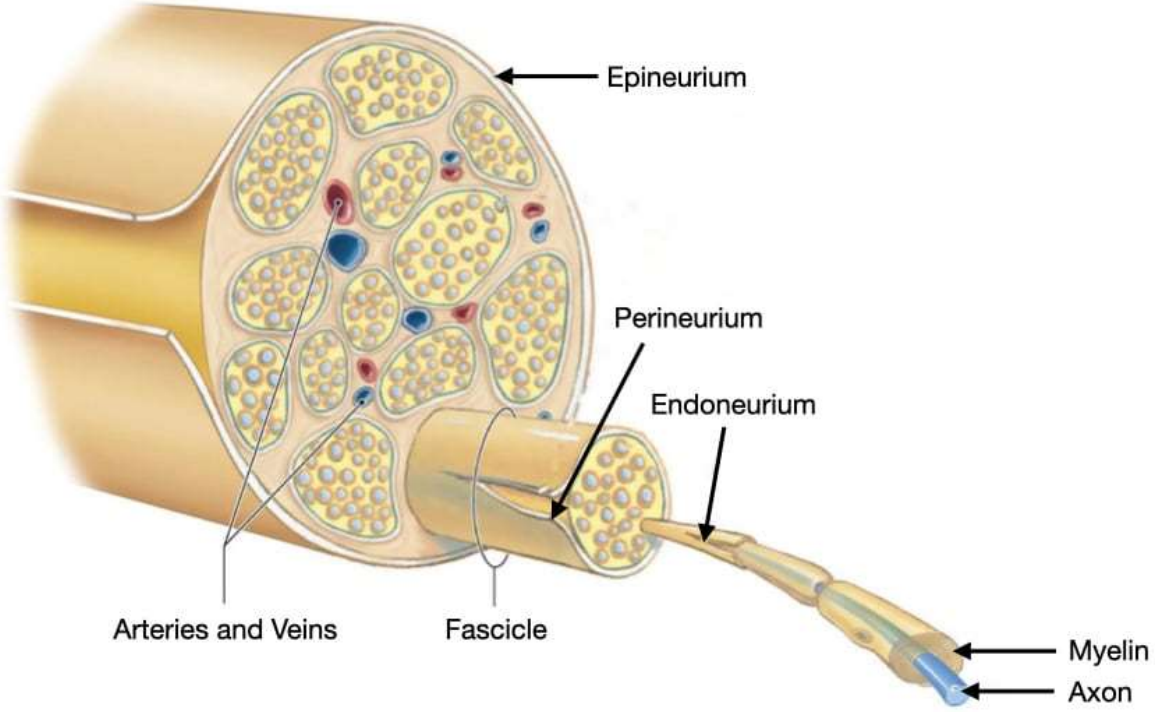

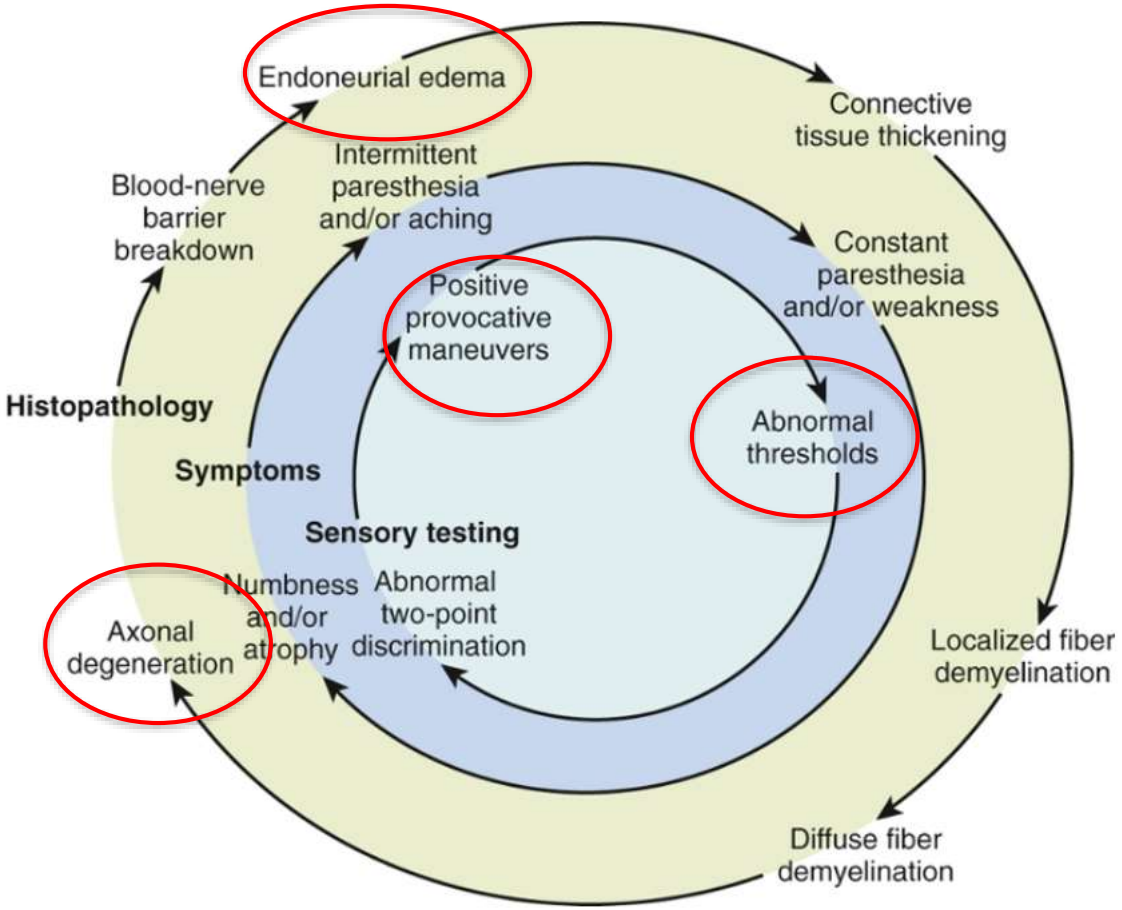

MARIA MIDDELARES

ZIN/ ONZIN RELEASE CARPALE TUNNEL

Surgery is more cost-effective than splinting for carpal tunnel syndrome in the Netherlands: results of an economic evaluation alongside a randomized controlled trial

Ingeborg BC Korthals-de Bos, Annette AM Gerritsen, Maurits W van Tulder, Maureen PMH Rutten-van Mölken, Herman J Adèr, Henrica CW de Vet & Lex M Bouter

BMC Musculoskeletal Disorders **7**, Article number: 86 (2006) | Cite this article

Strong evidence supports that surgical treatment of carpal tunnel syndrome should have a greater treatment benefit at 6 and 12 months as compared to splinting, NSAIDs/therapy, and a single steroid injection. *(American academy of orthopaedic surgeons, 2019)*

Strength of Recommendation: Strong ★★★★

Conservative treatment for CTS should be preferred for mild and short-term CTS. Surgery is more effective than conservative in CTS, and should be considered in persisting symptoms, taking into account the complications, which are more severe after surgery. Further research should focus on the field of manual therapy and compare it to surgical treatment for CTS. *(D. Klokkari, effectivenesss of surgical vs conservative treatment for cts: a meta-analysis, 2018)*

MARIA MIDDELARES

EEN UITERST KOST-EFFECTIEVE INTERVENTIE

Table 4. Cost-Utility of Selected Medical Interventions

Intervention	Cost-Utility (US$/QALY)	Country	Reference	Remarks
Carpal tunnel syndrome surgery	(a) 140 (b) 282	United States	Chung et al[50]	(a) At age 55 years, (b) at age 65 years; utility values derived from experts; costs averaged from 2 different types of operation
Epileptic surgery	18 331	United States	Langfitt[51]	
	32 000	United States	King et al[52]	
	67 026	Switzerland	Tureczek et al[53] (cost data)	Change in QOLIE-89 used for utility value (Wiebe et al[54]); 20-yr life expectancy
	3983	Colombia		
Hip arthroplasty	2279	Canada	Rorabeck et al[55]	Average of cemented/cementless costs; TTO utility data; 20-yr life expectancy
	2276	Finland	Rissanen et al[56] (cost data)	Utility data from Rorabeck et al[55]; 20-yr life expectancy
	2400	United Kingdom	Keating et al[57] (cost data)	Utility data from Rorabeck et al[55]; 20-yr life expectancy
	(a) 2531 (b) 4824	United States	Chang et al[58]	60-year-old white women; (a) cost of operation + rehabilitation; (b) lifetime costs; QALYs discounted 5%
	4474	United States	Bozic et al[59] (cost data)	Utility data from Rorabeck et al[55]; 20-yr life expectancy
Knee arthroplasty	12 720	Finland	Rissanen et al[56] (cost data)	Utility data from Donell et al[60]; 20-yr life expectancy
	10 618	Australia	Burns et al[61] (cost data)	Utility data from Donell et al[60]; 20-yr life expectancy
	6535	Canada		
	8513	United Kingdom		
	6701	New Zealand		
	10 325	Sweden		
	14 603	United States		
Implantable defibrillator	(a) 7050 (b) 704	Senegal	Thiam et al[62] (cost data)	(a) Using TTO utility change (Lopez-Jimenez et al[63]) and 6-yr life expectancy; (b) using utility of 0.88×7.7-year life expectancy for MADIT I trial (Sanders et al[64]) lifetime costs not included (a and b)
	22 623	United States	Sanders et al[64]	QUALYs calculated using utility of 0.88×age-specific weight data (MADIT I trial); includes lifetime costs
	21 804	United States	Chan et al[65]	QUALYs calculated using utility of 0.88×age-specific weight data (MADIT II trial); includes lifetime costs

MADIT = Multicenter Automatic Defibrillator Implantation Trial; QALY = quality-adjusted life year; QOLIE-89 = 89-item Quality of Life in Epilepsy Inventory; TTO = time trade-off.
Costs have been converted to 2004 US dollars, and discounted 3%. All QUALYS are discounted 3% annually unless otherwise stated.

MARIA MIDDELARES

CTS: OPEN VERSUS ENDOSCOPISCH

- **Return to work:**
  - Gemiddeld 14 dagen (endo) vs 28 dagen (open) (afhankelijk van gezondheidssysteem).
  - Administratief werk 2w, lichte arbeid 4w, zware arbeid 6w.
- **Patiënten tevredenheid** hoger voor endoscopische release (bilaterale studies)
- **Geen immobilisatie** voor endoscopische release.
- **Weinig verschil na 6 maand follow-up**.
- **Complicaties**: (vooral gerelateerd aan cutane zenuwtakken).
  - 0.49% Open chirurgie
  - 0.19% Endoscopische techniek (one incision)

Abberant verloop cutane en motore zenuwtak.

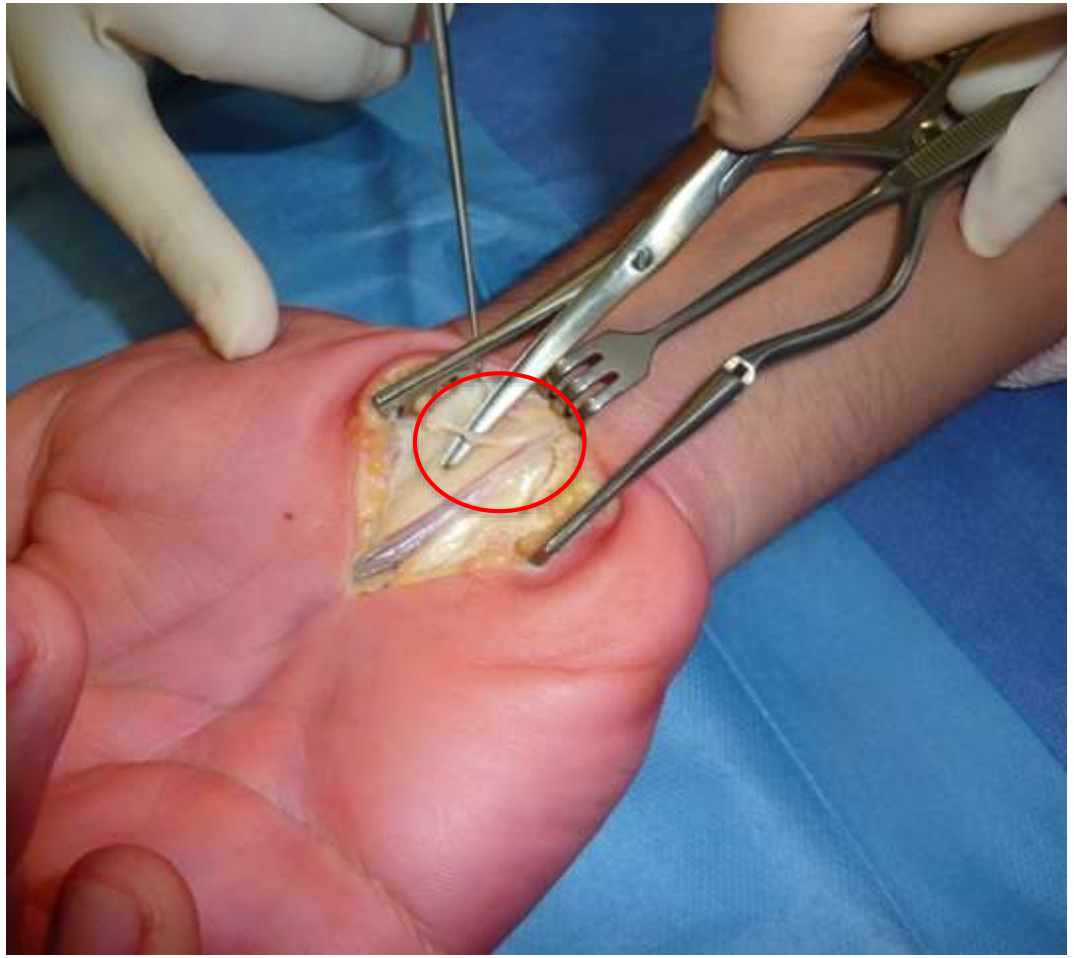

MARIA MIDDELARES

OPGELET VOOR ‘MINI’-OPEN TECHNIEKEN

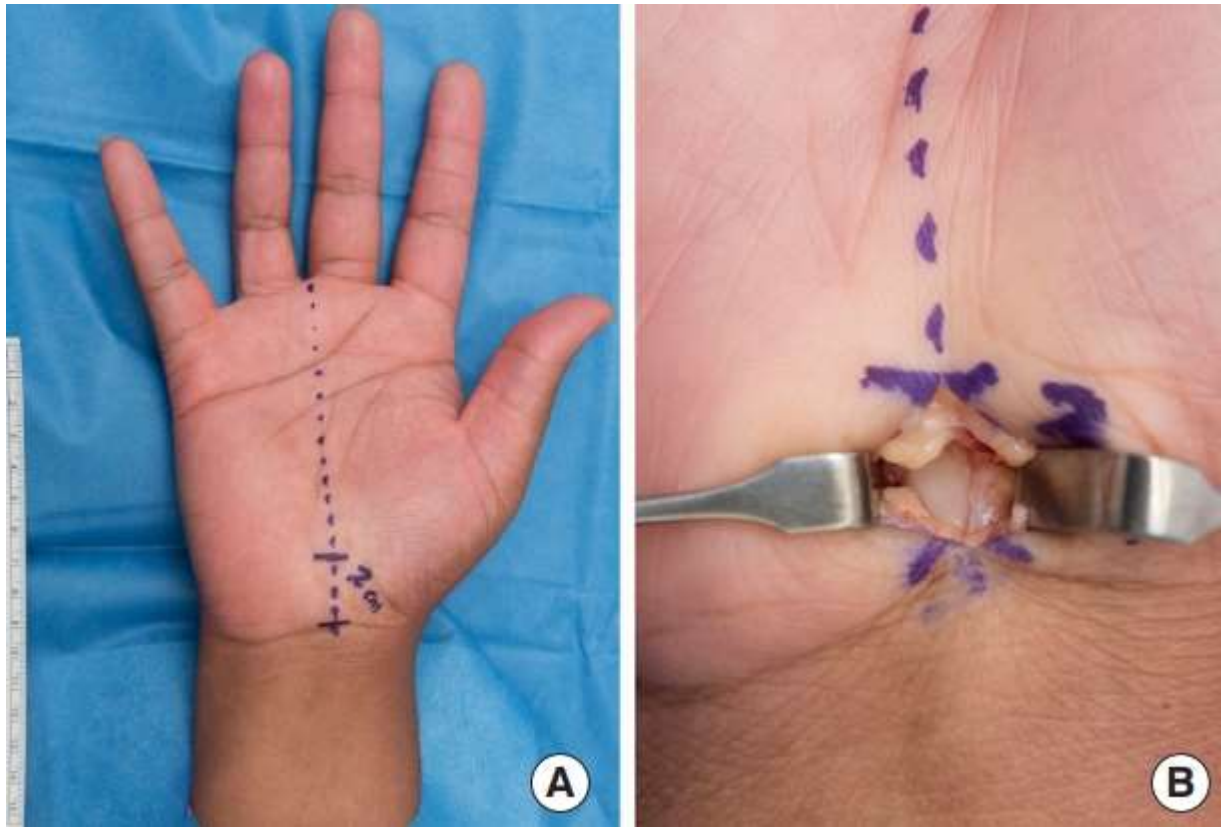

Mini-open carpaal tunnel release

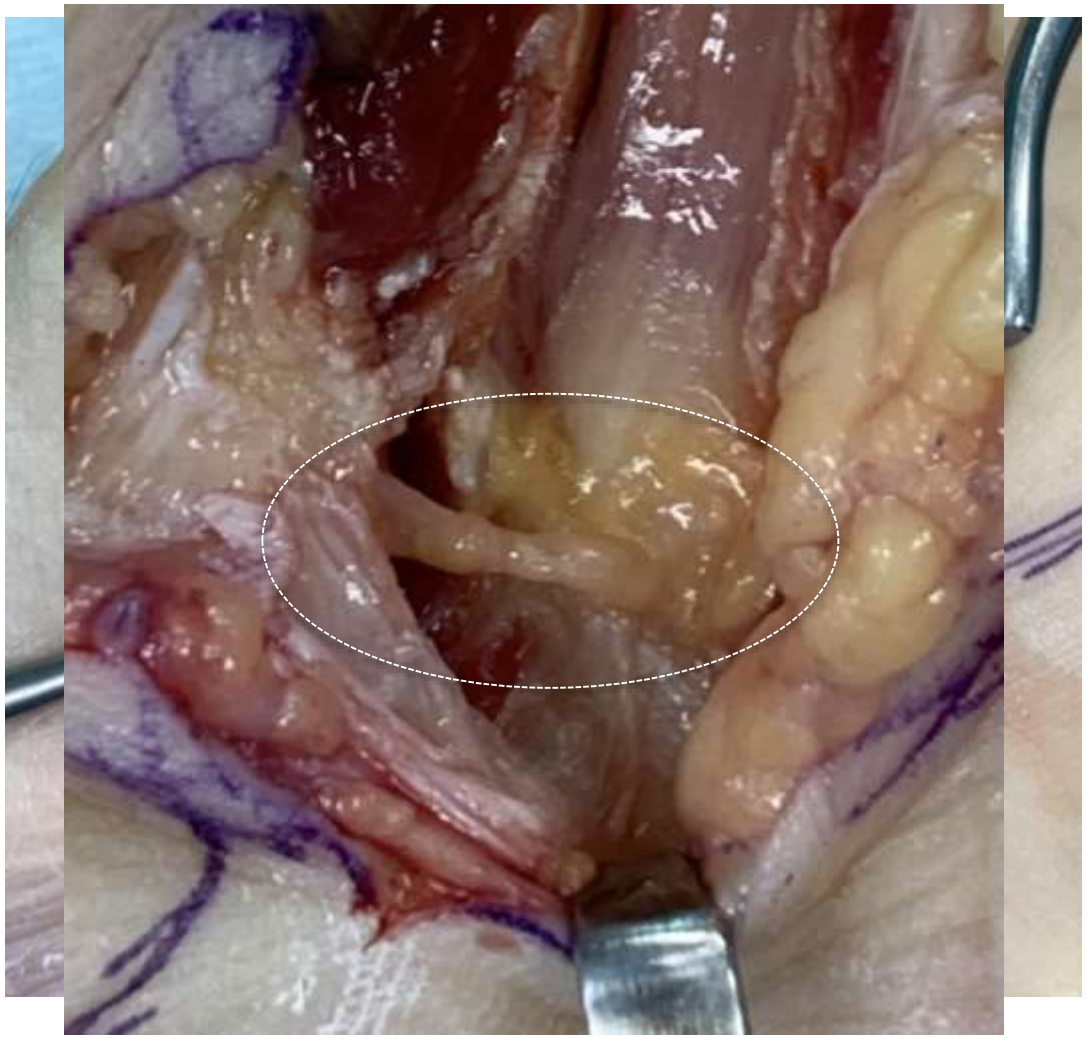

Motore n. medianus tak

MARIA MIDDELARES

MINI OPEN IS NIET ZONDER GEVAAR!

- Het blind doornemen van het ligamentum transversum is niet zonder gevaar…

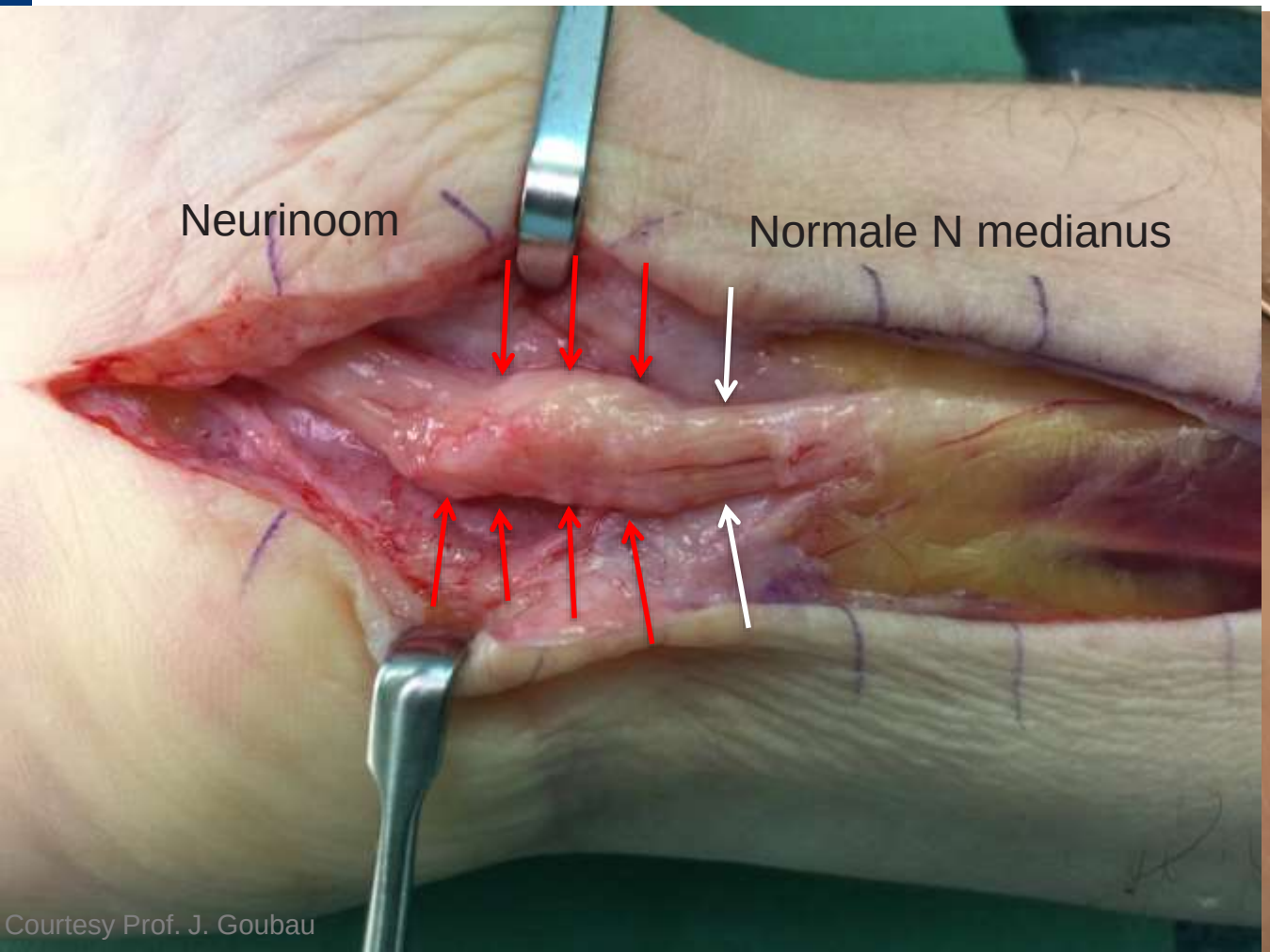

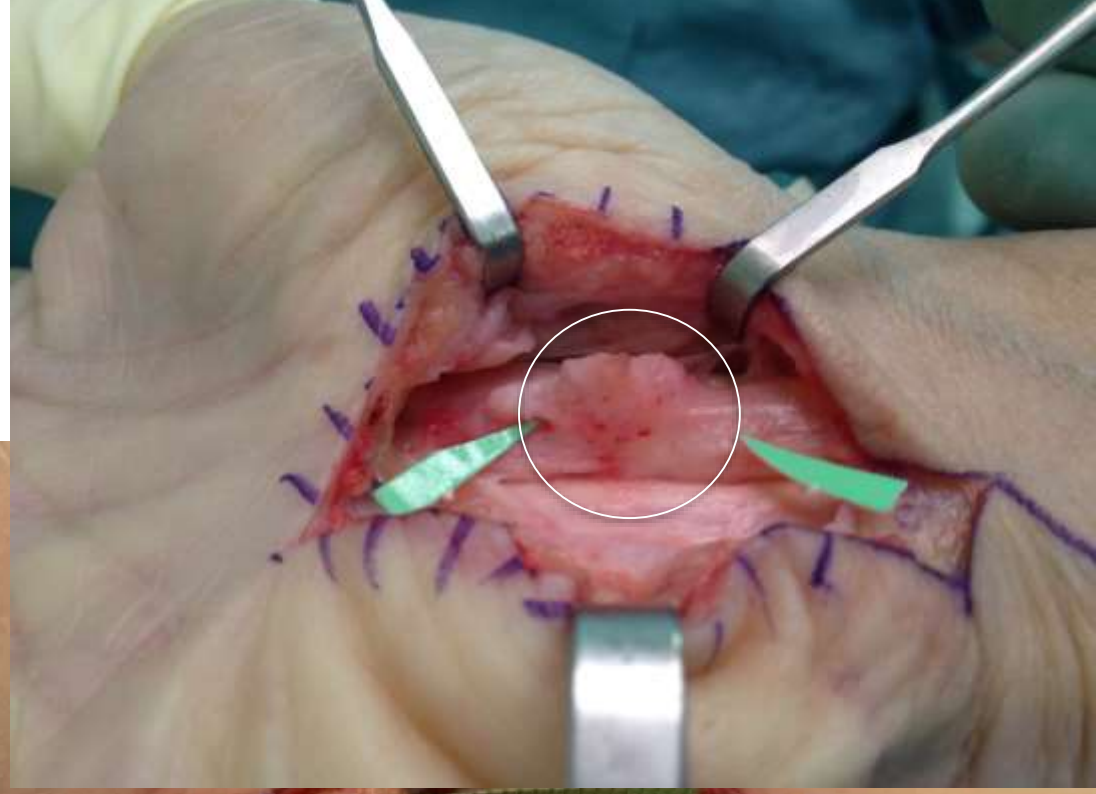

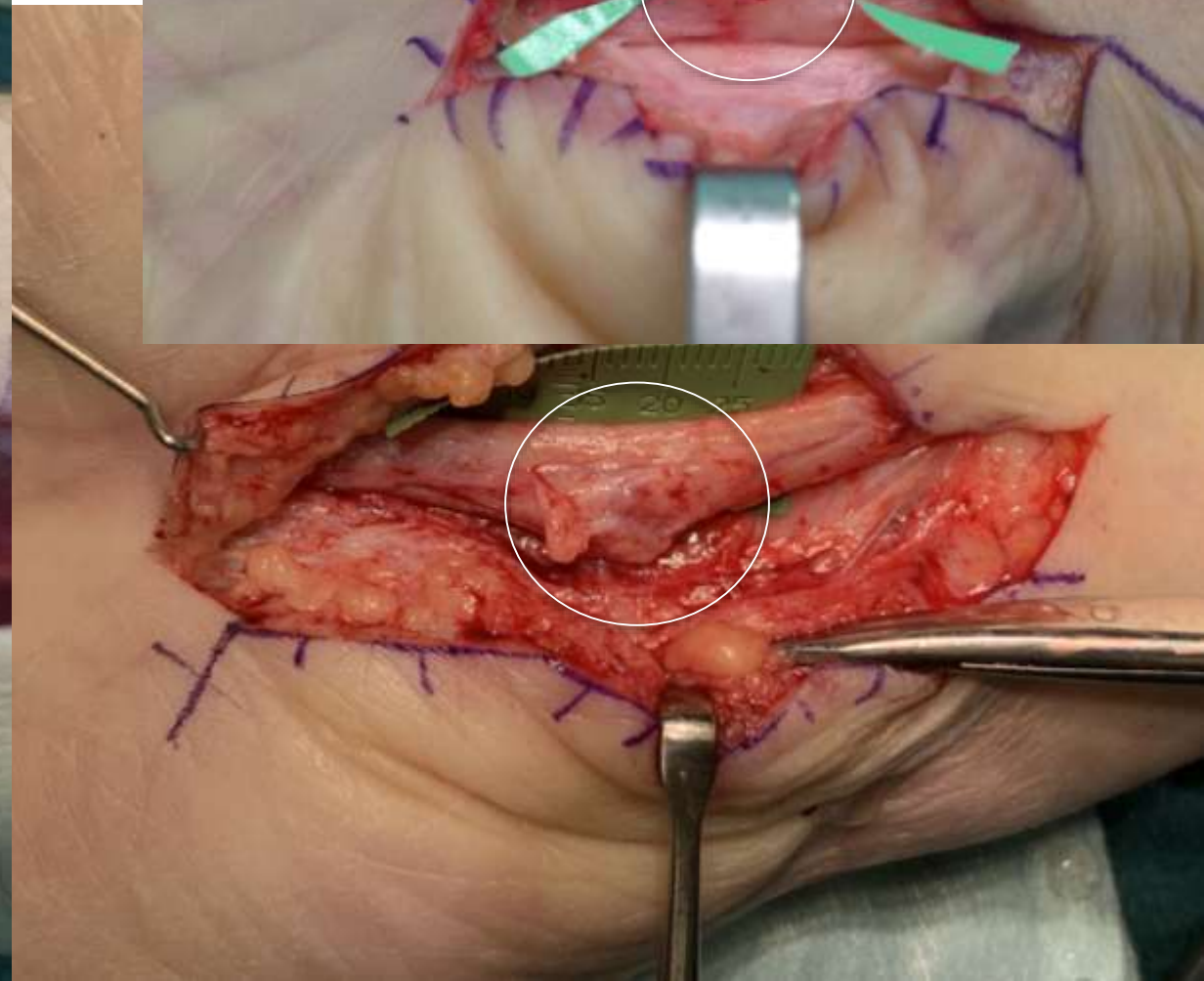

Courtesy Prof. J. Goubau

CTS: ENDOSCOPISCH (CENTERLINE TECHNIEK)

MARIA MIDDELARES

Courtesy Prof. J. Goubau

CTS: ENDOSCOPISCH

Courtesy Prof. J. Goubau

CTS: ENDOSCOPISCH

Courtesy Prof. J. Goubau

MARIA MIDDELARES

MARIA MIDDELARES

CTS: ENDOSCOPISCH

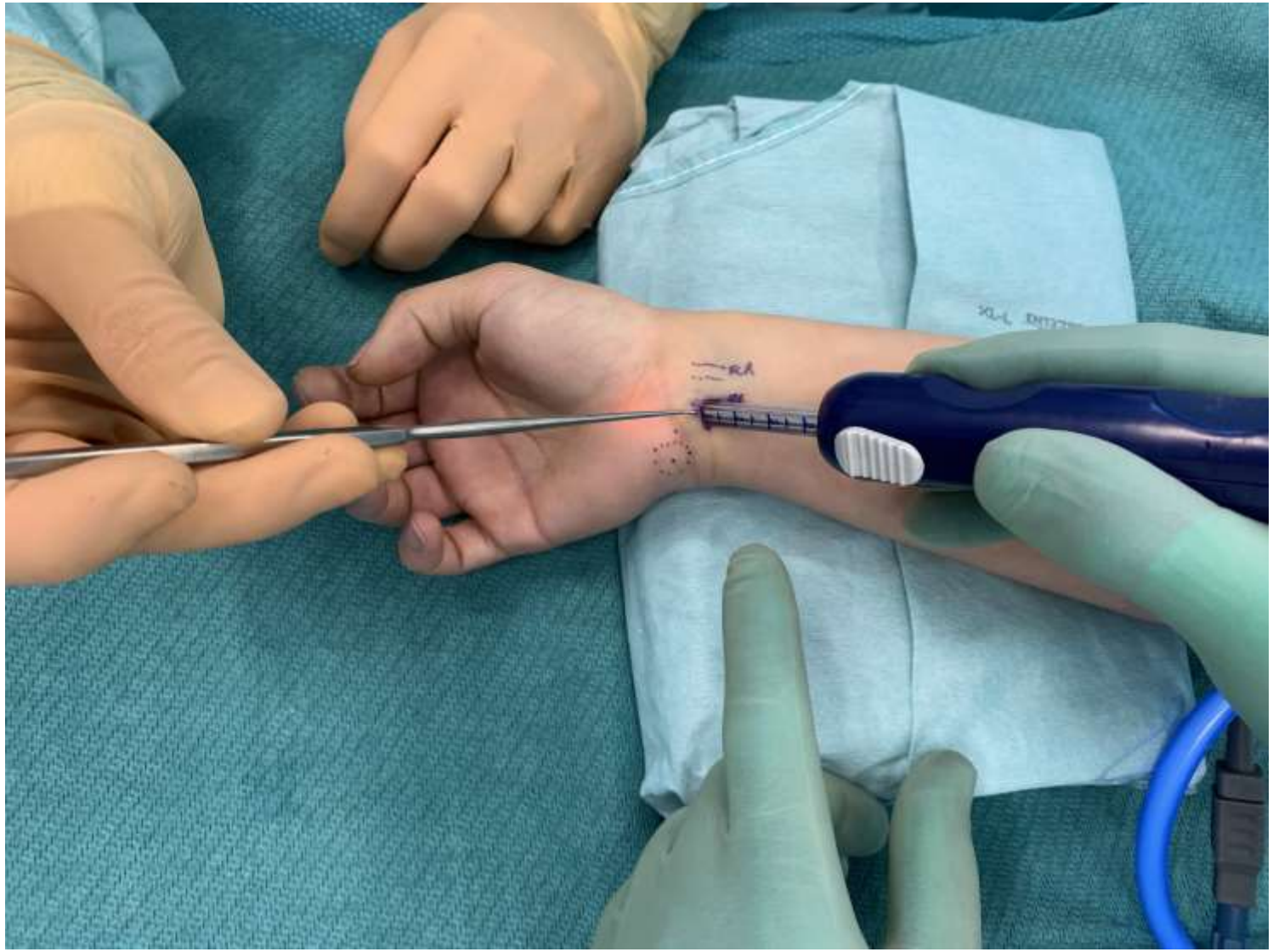

Courtesy Prof. J. Goubau

MARIA MIDDELARES

CTS: ENDOSCOPISCH

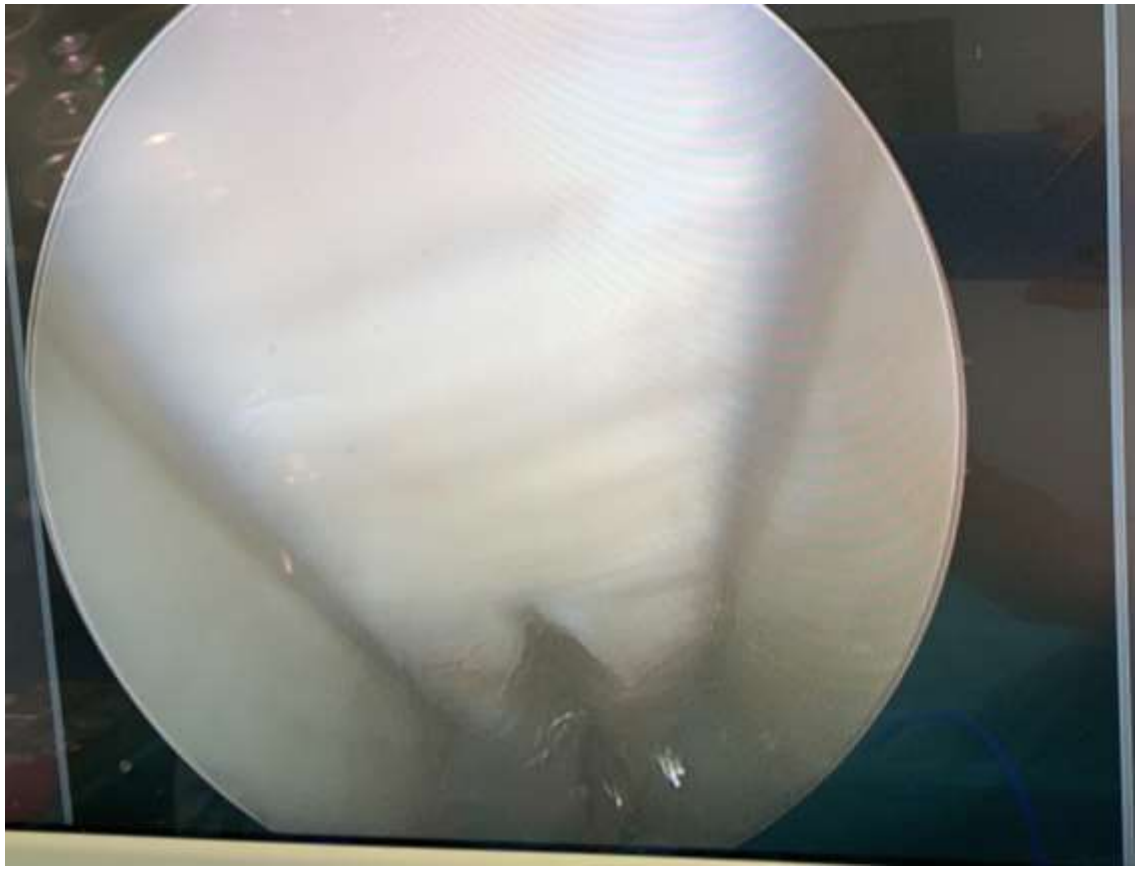

Courtesy Prof. J. Goubau

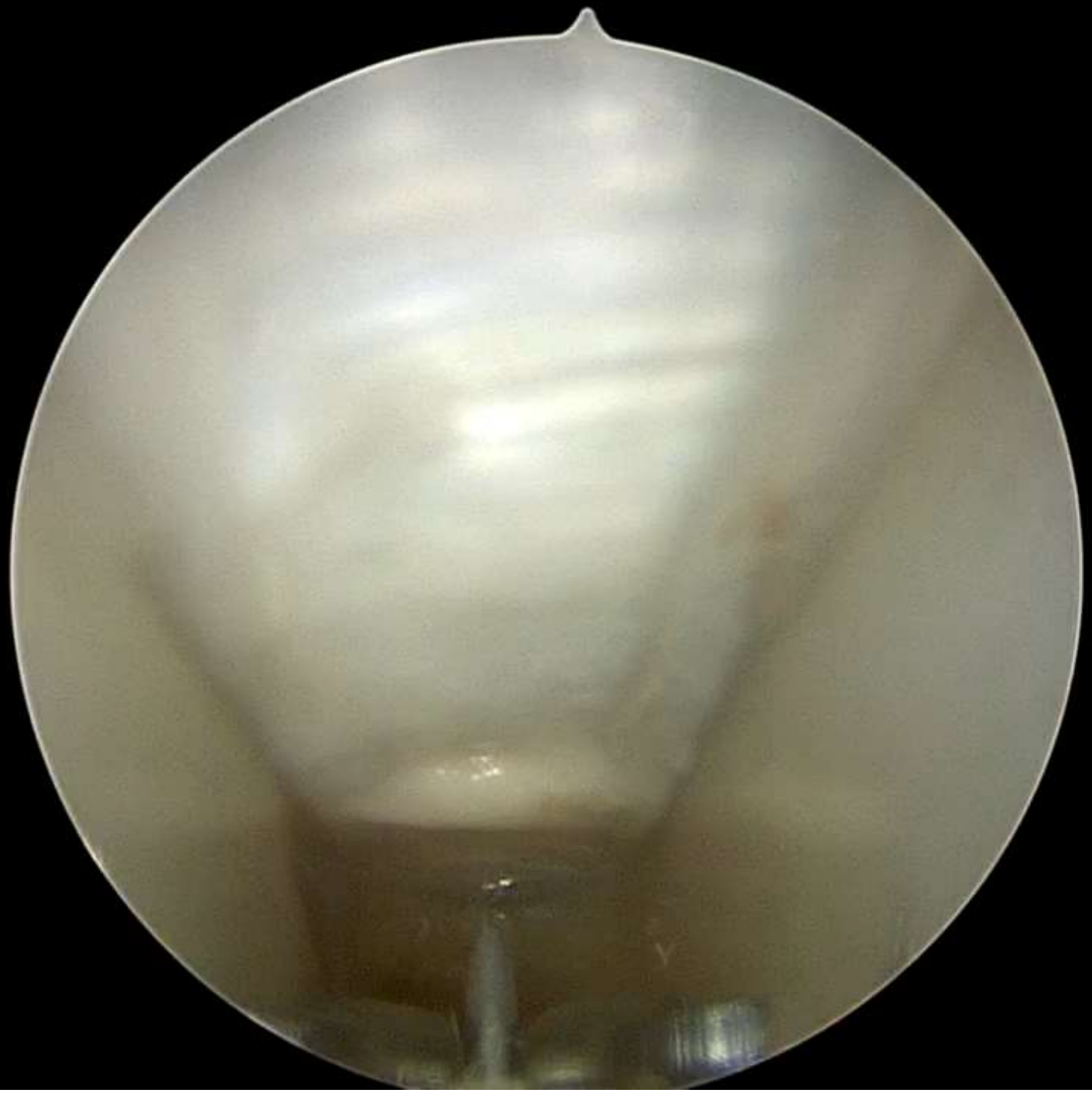

PRE EN POSTOP CTS

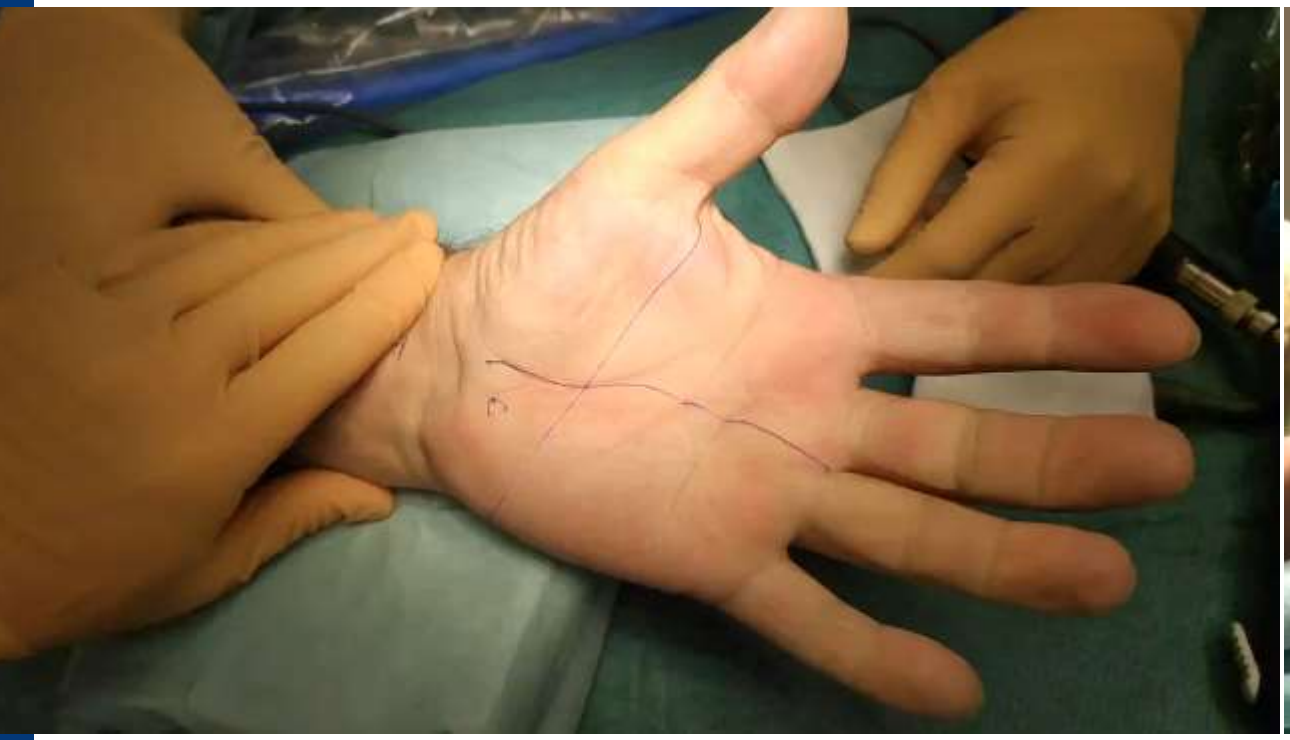

MARIA MIDDELARES

DAG 3 POSTOPERATIEF NA CARPAL TUNNEL RELEASE

- Wonde sluit uit zichzelf, makkelijk. Verder bedekken met een tegaderm of Opsite

Geen beperkingen.
Behalve:

Heffen in pols en vingerflexie (de flexorpezen spannen doorheen het carpale ligament, wat instabiliteit aldaar kan veroorzaken aldaar kan veroorzaken)

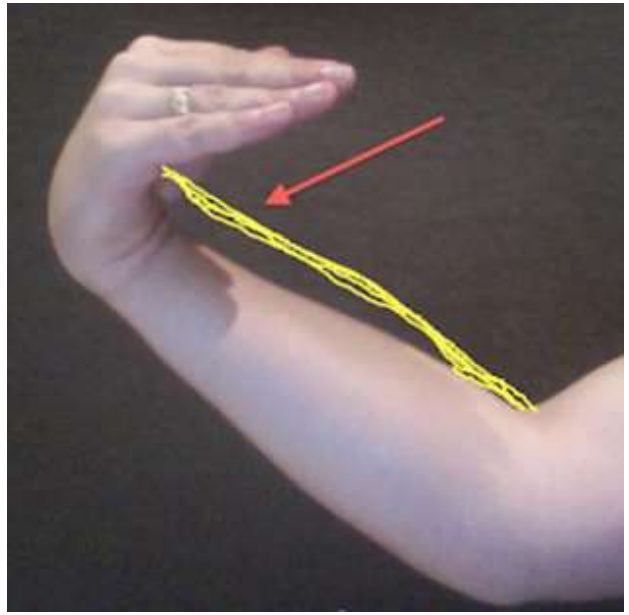

Eerste follow-up?
Liefst bij huisarts?

MARIA MIDDELARES

SPONTANE WONDGENEZING

Original article

Endoscopic carpal tunnel release with or without suture: Does it make a difference? A case-control study

Libération du canal carpien par voie endoscopique avec ou sans suture: Y a-t-il une différence? Une étude de cas témoins

Iwein Piepers [a,b], Bert Vanmierlo [c], John Buitenweg [a], Jean Goubau [d,e,*]

- *Hand surgery and rehabilitation, 2021*

- **Voordelen:**
  - Geen verschil op korte termijn voor de wonde
  - Spontane hematoom evacuatie = Minder zwelling en pijn
  - Snelle genezing
  - Geen noodzaak om suturen te verwijderen

MARIA MIDDELARES

VB NA 3 DAGEN NA 11 DAGEN

MARIA MIDDELARES

BILATERALE CTS RECHTS 2.5 WEKEN – LINKS 5 DAGEN

MARIA MIDDELARES

CTS: MILESTONES POSTOPERATIEF

- **Dag 1:** verdwijnen nachtelijke klachten = geslaagde release
- **Dag 3 - 20:** gaat goed
- **Week 3 – 4:** ‘soms’ toenemende last (pillar pain)
- Subjectieve last / krachtsverlies kan tot 3-4 maand postoperatief. De meeste mensen zijn na een 6-tal maand prima.

- Hooggradige CTS:
  - Kan langdurig tintelen, doch de nachtelijke paresthesie/pijn is bij een succesvolle release altijd verdwenen.

- **Pillar pain is geen falen van carpaal tunnel chirurgie en kan aanwezig zijn tot 4 maand na de ingreep!** Informatie is belangrijk. Het komt voor in ongeveer 38% van de patiënten. Lijkt iets frequenter te zijn na open chirurgie en kan soms tot 6 maand duren.

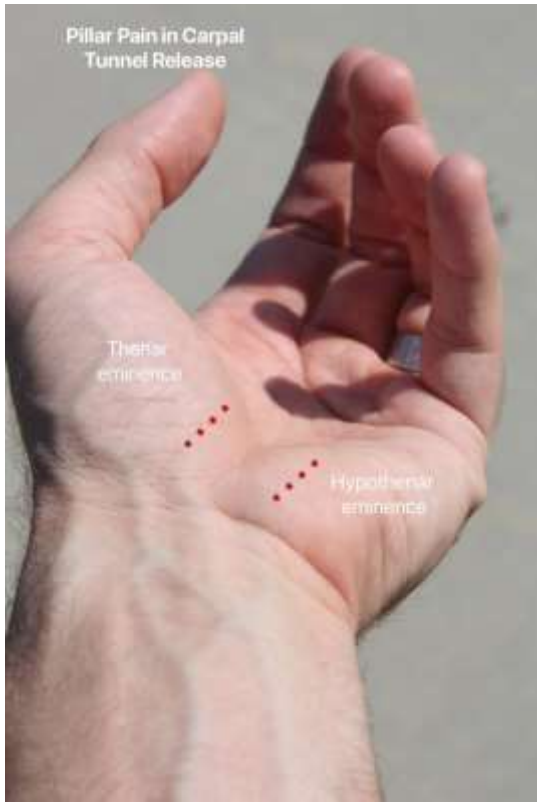

MARIA MIDDELARES

CTS: ‘RECIDIEF’: PERSISTANCY VS ECHT RECIDIEF

- ‘Recidief’ komt voor in ongeveer 3-5%
- Definieer het probleem na carpaal tunnel release

- **<u>Snel (0 - 6 maand):</u>**
  - **Onvoldoende release:** als de nachtelijke klachten nooit over geweest zijn.

  - **Verklevingen of neurodese**: recidief na 2-4 maand, na een goede periode. (door nabloeding, immobilisatie,..). (in +-1%)

- **<u>Laat (>5 jaar):</u>**
  - **Echt recidief**, na langdurige remissie.
  - Door toename van de inhoud van de carpaal tunnel.

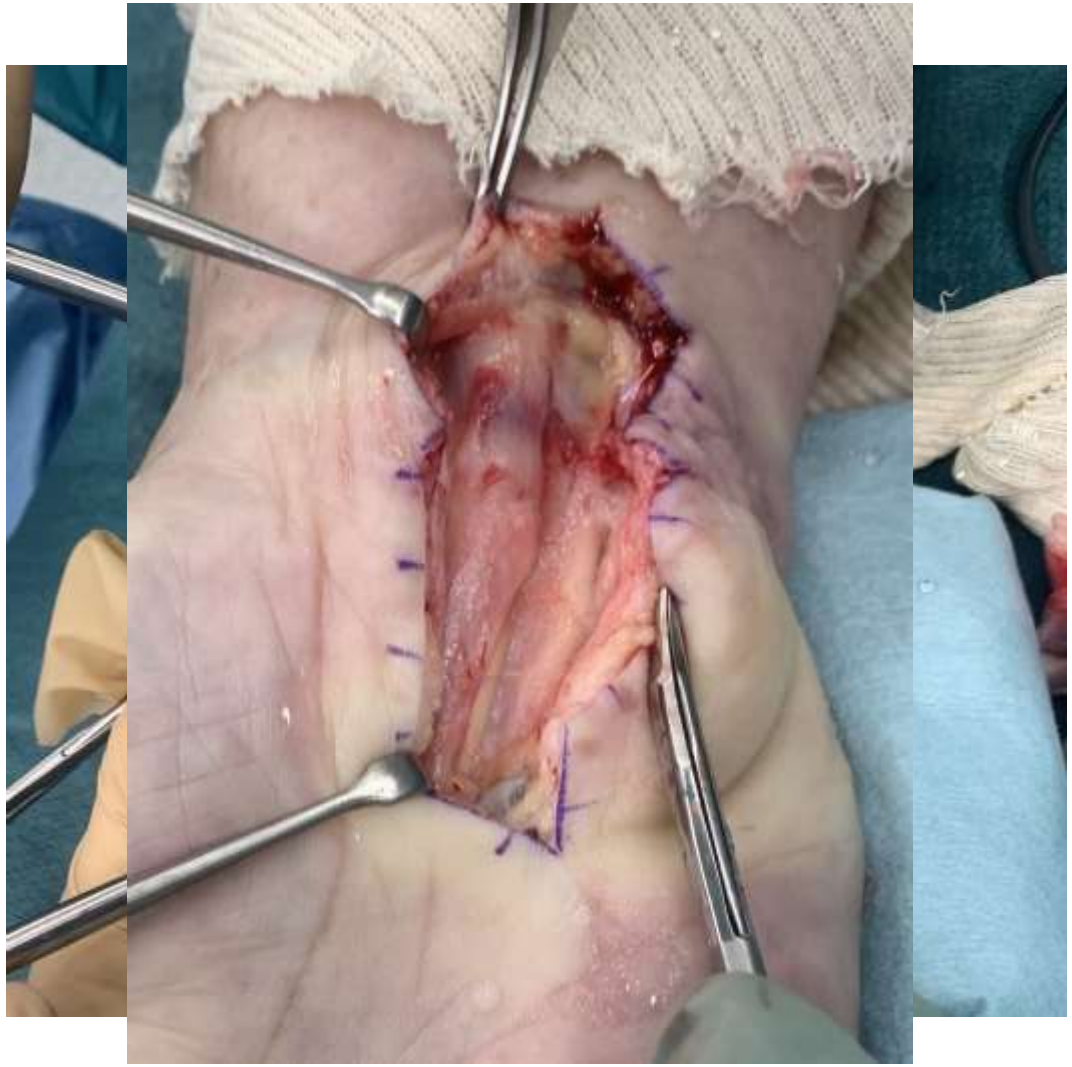

MARIA MIDDELARES

CTS: RECIDIEF

Snel (0 - 6 maand):

Onvoldoende release: als de nachtelijke klachten nooit over geweest zijn.

Verklevingen of neurodese: recidief na 2-4 maand, na een goede periode. (door nabloeding, immobilisatie,..).

Laat (>5 jaar):

Echt recidief, na langdurige remissie. Door toename van de inhoud van de carpaal tunnel.

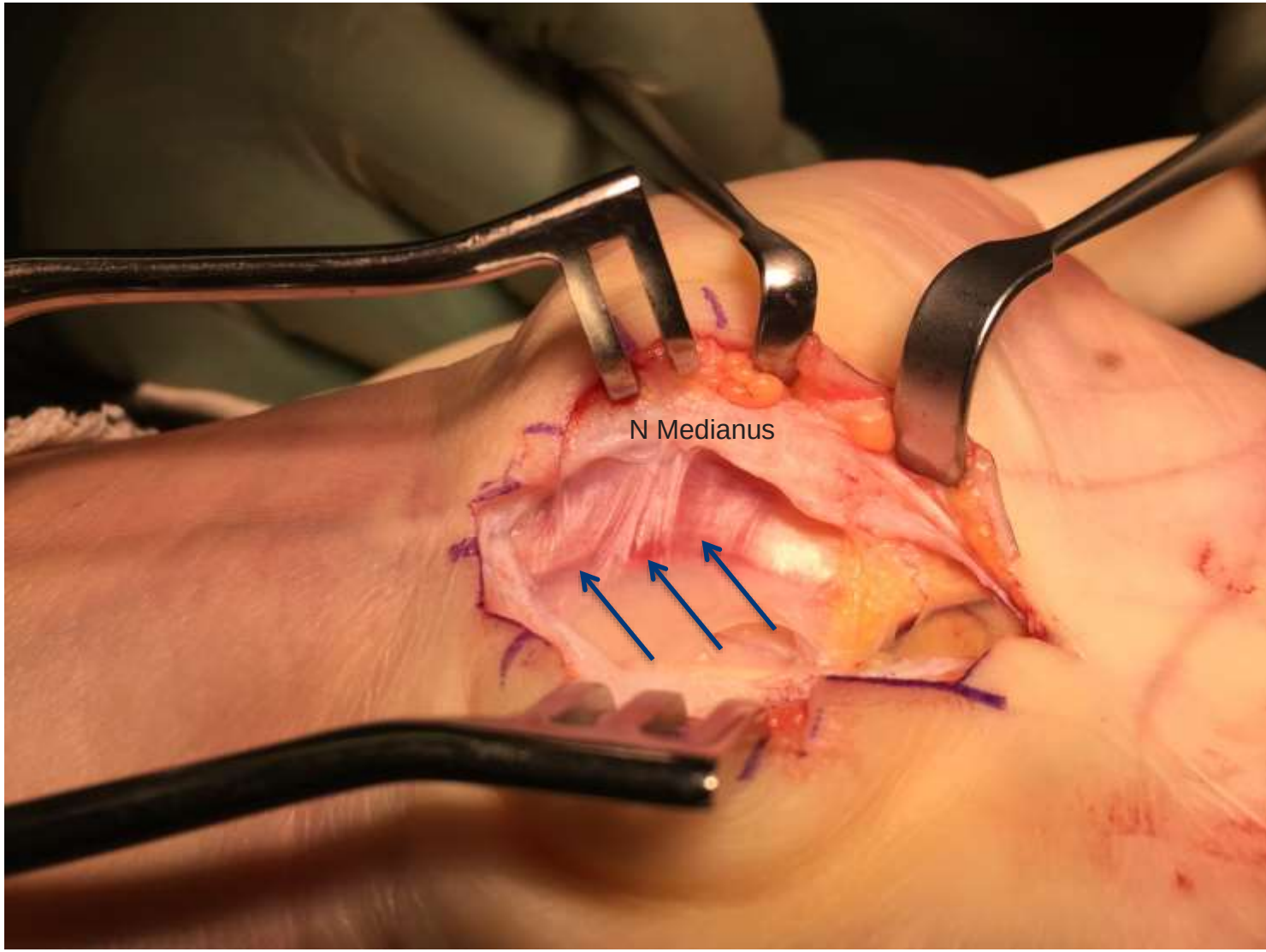

MARIA MIDDELARES

NERVE GLIDING OEFENINGEN

- Voorkom een verkleving van de nervus medianus in het litteken.
  - Bij stretching gaat de N Medianus tussen de houding met de hand vlak op het abdomen en de arm en pols in maximale extensie met controlaterale rotatie flexie van de CWZ 2 – 4 cm rekken)
- Frequenter bij open carpal tunnel release (meer litteken vorming) en vaak door postoperatieve immobilisatie.

MARIA MIDDELARES

SAMENVATTEND

- Carpal tunnel Syndroom (CTS) kan conservatief behandeld worden (Graad I – II / VI)
- Carpal tunnel kan uitgesteld worden met een infiltratie (effectiever) of met een nachtspalk
- Belasting/ arbeid lokt CTS uit bij patienten met aanleg
- CTS is geen beroepsziekte (of hoe de gezondheidszorg in onze maatschappij niet wetenschappelijk maar politiek wordt gestuurd)
- Endoscopische carpal tunnel geeft superieure korte termijn resultaten in vergelijking met open carpal tunnel release, doch is een moeilijke techniek met een belangrijke leercurve.
- De Grootste complicatie van een carpal tunnel release is immobilisme: vandaar dat werkhervatting altijd moet gestimuleerd worden ASAP met zo nodig pijnstilling (Géén NSAID)
- Beware of mini open release!

MARIA MIDDELARES

BEDANKT!

MARIA MIDDELARES