MARIA
MIDDELARES
GezondheidsZorg met een Ziel

Benigne stembandletsels

Dr. Hanne Vanmaele, NKO

MARIA MIDDELARES

GezondheidsZorg met een Ziel

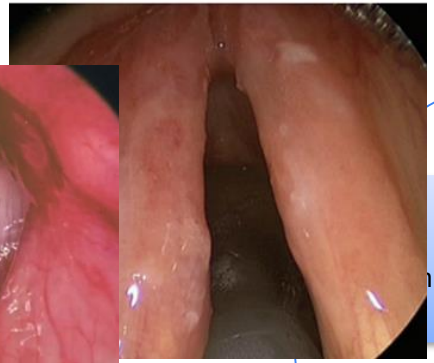

Infectieus
- Acute laryngitis
- Chronische laryngitis

Functioneel
MTD

Neurologisch
- Parese N. recurrens
- Degeneratieve ziekten

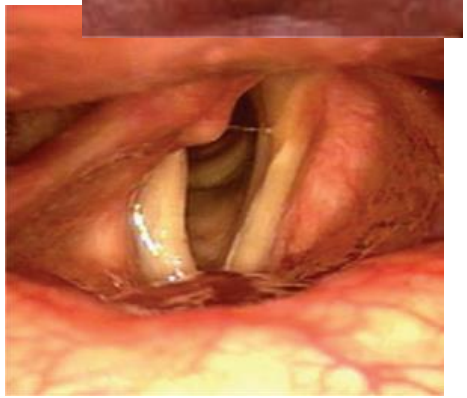

Laryngeaal onderzoek in de eerste lijn?

1. Anamnese

- Onset:
  - Acuut (infectieus, phonotrauma)
  - Gradueel (functioneel en organisch)

- Begeleidende symptomen:
  - Neurologische symptomen, dysfagie, tremor, velofaryngeale insufficiëntie, parkisonisme
  - Gerefereerde otalgie
  - Drukkende keelpijn, globus, laryngeale spanning: functioneel
  - Ruwe keelpijn, irritatie, branderigheid, larynxspasmes: LFR
  - Stridor: parese, laryngeale stenose, vocal cord dysfunction

- Variabiliteit:
  - Stemgebruik, stemrust (functioneel),
  - Afgewisseld met momenten normale stem (functioneel) >< organische letsels.
  - Dagmoment: s’ morgens (LFR)

- Usus, medicatie (puffers, decongestiva, anticholinergica, antidepressiva: droogte)

- Dieet (water, koffie en frisdranken)

2. Observatie en klinisch onderzoek

- Onderzoek van de keel/mond en hals
  - BLWI? Adp?
  - Tekenen van lfr?
    - Erytheem van anterieure tonsilpeiler
    - Orofaryngeaal erytheem / cobbelstone
    - Oedeem en/of erytheem uvula
    - Tongbeslag

- Algemeen:
  - Parkisonisme (bradikinesie, faciale expressie), onwillekeurige bewegingen (dystonie) Keelschrapen, hoesten. Houding

- Ademhaling:
  - Dyspneu/stridor, oppervlakkige thoracale ademhaling, frequentie van inhalatie tijdens praten

3. Perceptuele evaluatie

- **GRBAS**:
  - Niet gestandaardiseerde schaal
  - wereldwijd meest gebruikte evaluatie van stem

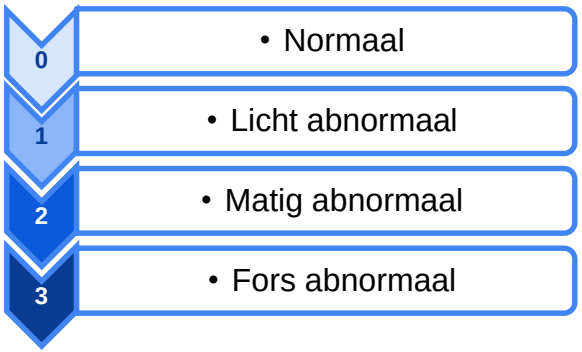

- 4-punten schaal: 0 (normaal) tot 3 (extreem): 5 parameters
  - **G**raad: ernst van dysfonie (0 normaal, 4 afonie)
  - **R**uwheid: acoustische impressie van irregulaire mucosale trilling
  - **B**reathiness: perceptie van wilde lucht ~ glottisinsufficiëntie / fonatie gap
  - **A**stenie: stemzwakte: weinig energie en kracht
  - **S**train: impressie van laryngeale spanning, genepenheid

Enkele geluidsfragmenten

1: G2R2**B3A2**S1

2: G2R1**B2A2S3**

3: G2**R2B2**A1S2

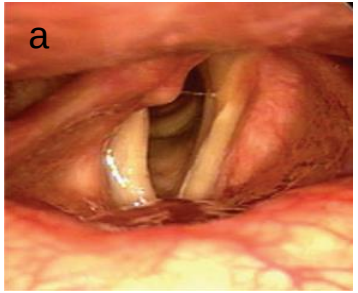

Anatomie ware stembanden

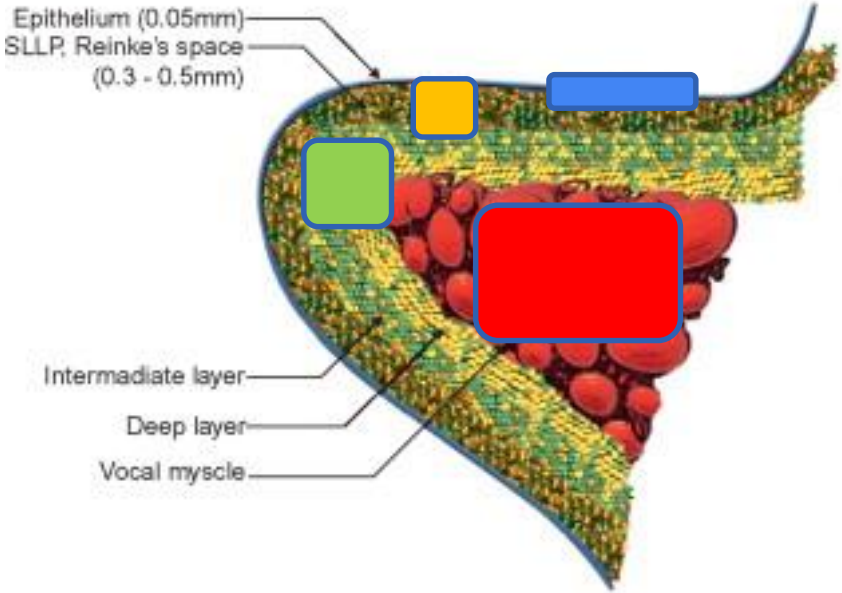

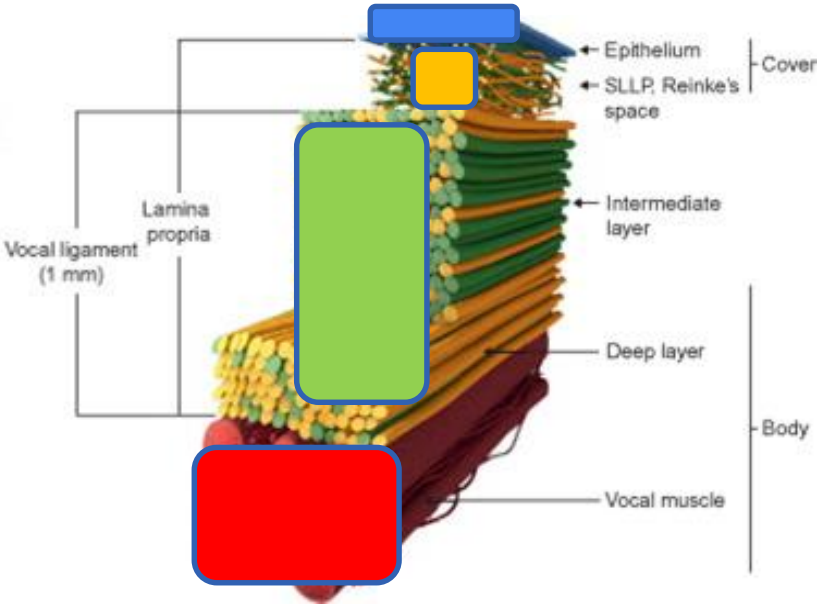

The secret is in the structure

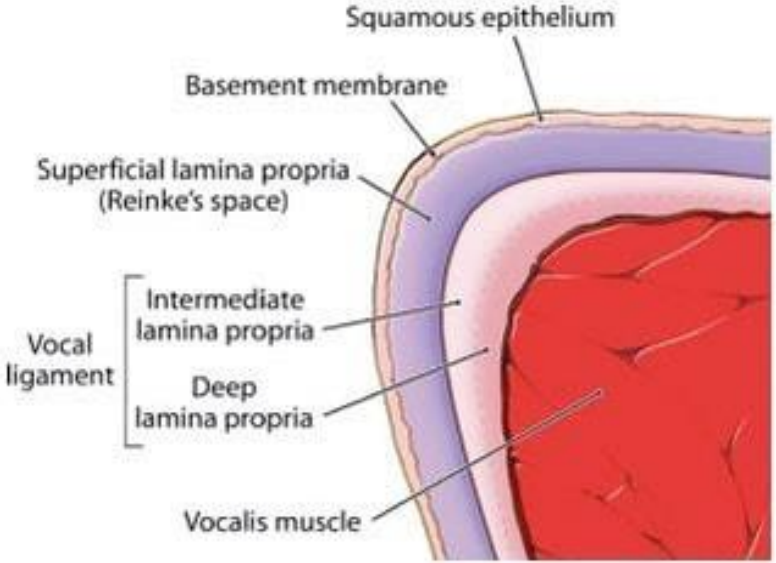

Vocal fold epithelium	Laryngeal papillomatosis Hyperkeratosis
Lamina propria	Reinke's Edema Pseudocyst Vascular malformations Vocal fold nodules Vocal fold polyp Vocal fold cyst Vocal fold scarring Bamboo nodes
Arytaenoid	Vocal process granuloma Postintubation granuloma

1. Stembandnodules

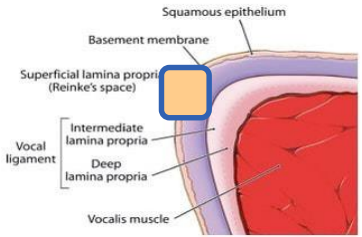

- Bilaterale symmetrische welvingen thv de mediale zijde van de ware stembanden
- Op de overgang anterieure 1/3 en het posterieure 2/3
- Herhaaldelijk mechanisch trauma / verkeerd stemgebruik
  - Oedeem in lamina propria
  - Epitheliale veranderingen: hyperplasie en parakeratose + verdikking basale membraan (zachte nodules)
  - Verder stadium: fibrotische omvorming lamina propria. (harde nodules)

- Zandlopervormige sluiting met ant en post fonatiegap (B ~ grootte)
- Soms betere sluiting door wat reinke oedeem.
- De trilling is meestal wel synchroon aangezien nodules voorkomen in het oppervlakkige deel en zelden zorgen voor het ‘vasthangen’ van epitheel aan ligament.

- Stemgeving:
  - inspannend met inconsistente stemkwaliteit
  - ruwe en harde stem met wilde lucht.

Therapie:

Stemgerichte logopedie, verbetering van stemtechniek:

- Verminderen laryngeale spanning en hypertonie
- correcte opbouw van subglottische druk, buikademhaling en correcte ademhalingssteun
- praten in een ontspannen borstgerister, verminderde harde steminzet en vocale hygiëne

→ Effect op de reversibele component, oedeem

Fibrotische letsels vereisen soms phonochirurgie naast logopedie.

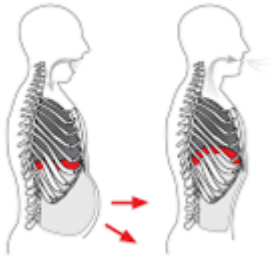

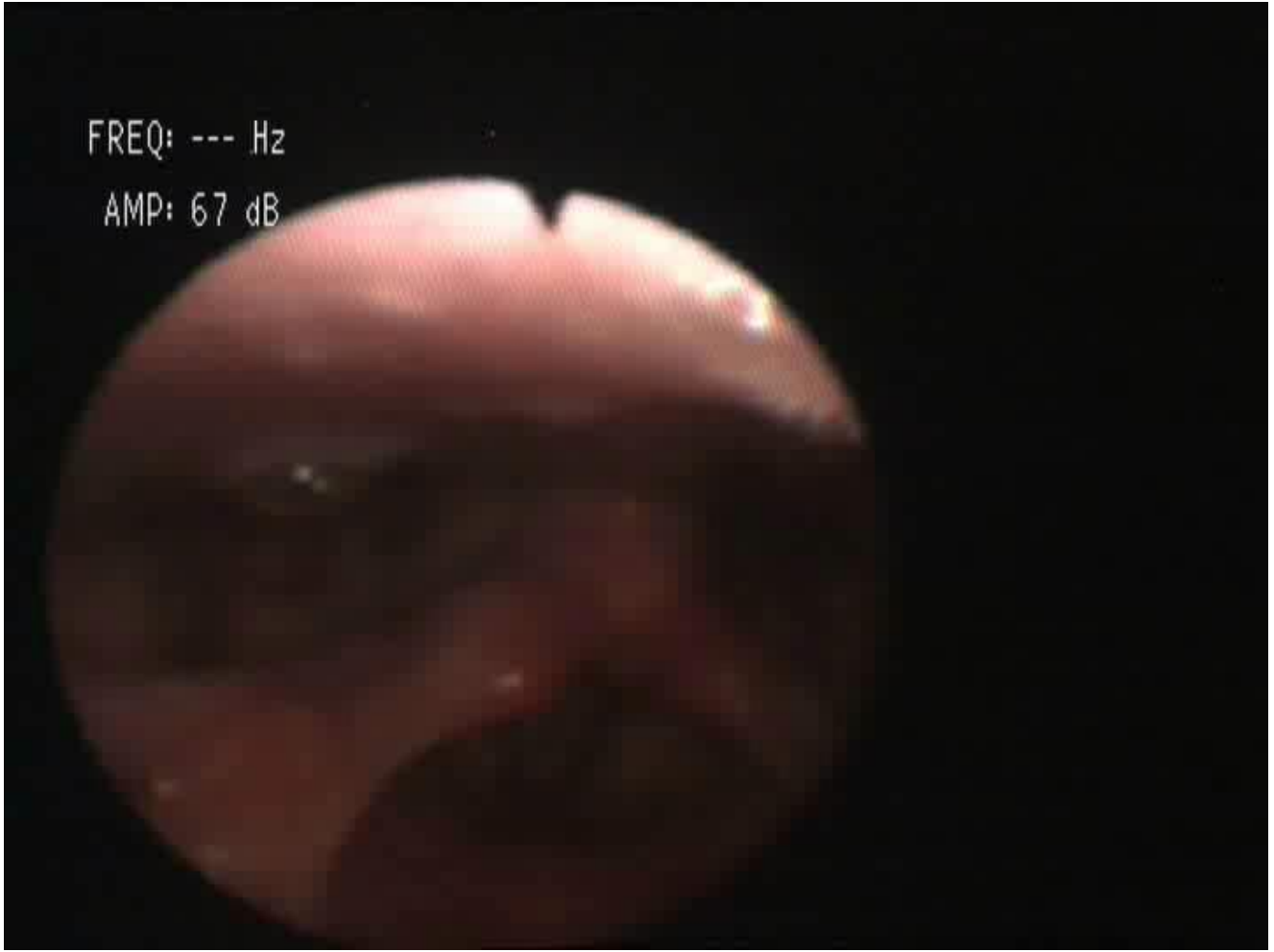
FREQ: --- Hz
AMP: 67 dB

2. Stembandpoliep

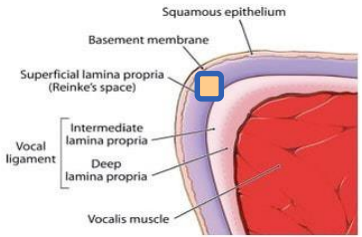

- Etiologie: verkeerd stemgebruik/ acuut phonotrauma
- Volwassenen > kinderen
- Unilateraal maar soms ook contre-coup letsel te zien.
- Gesteeld of brede basis, hemorrhagisch of niet (~ stadium)

- Phonotrauma (acuut of chronisch) → capillaire schade in microcirculatie in de oppervlakkige lamina propria met bloeding, lokaal oedeem en depositie van hemosiderine
  < epitheliale veranderingen (nodules)

- Mucosal golf normaal/verminderd ~ hyalinisatie en de grootte.
- Grootte bepaalt de graad van fonatiegap en wilde lucht.

Therapie:

- Logopedie → Regressie van oedeem en vasculaire component / stabilisatie
- Slechts een kleine proportie van de poliepjes verdwijnt enkel met logopedie
- Sandwich methode: logo – phono – logo

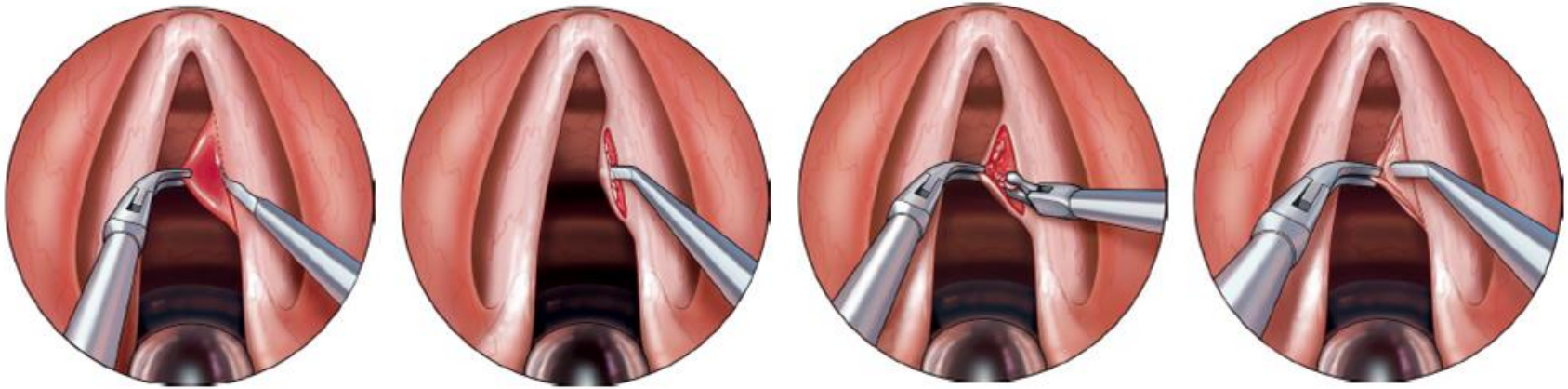

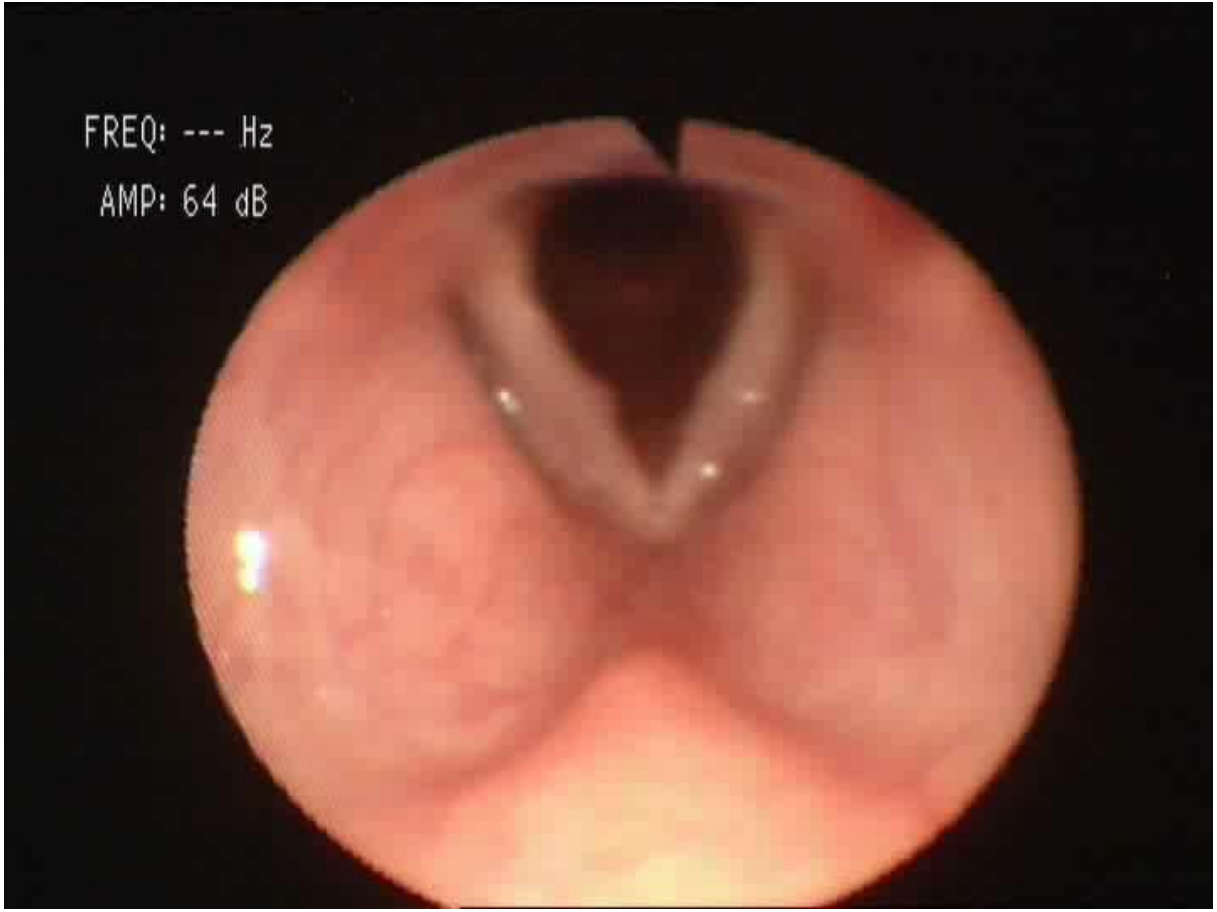
FREQ: --- Hz
AMP: 64 dB

3. Laryngeale poliep(en) geassocieerd met polipoïde corditis

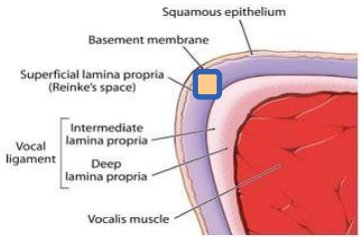

= Reinke's oedema,

- Bijna exclusief bij rokers, zowel mannen als vrouwen
  Wordt soms ook gezien bij chronische blootstelling aan andere irritantia zoals LFR
- Oppervlakkige lamina propria: oedeem door venous stase en vasculaire congestie
  Van anterieure commissuur tot processus vocalis >< focale letsels
- Polipoide omvorming, meestal bilateraal maar kan ook unilateraal zijn
- Soms ook dyspneu klachten bij reinke graad IV.
- Sommige gesteelde poliepen worden aangezogen bij inspiratie naar de infraglottis

Reinke oedeem stadiëring:

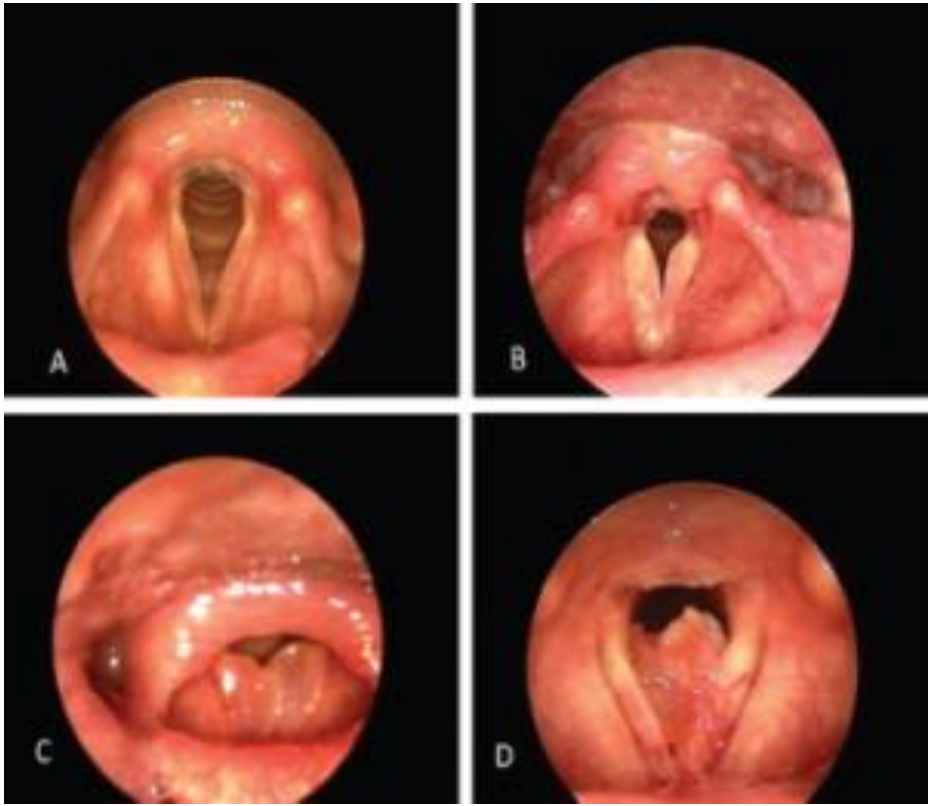

Therapie:

Absolute rookstop, minimum 6 maanden.

Phonochirurgie gereseveerd voor obstructieve stadia en blijvende polipoide omvorming ondanks rookstop.

Cave overresectie van polipoid weefsel→ glottis insufficiëntie

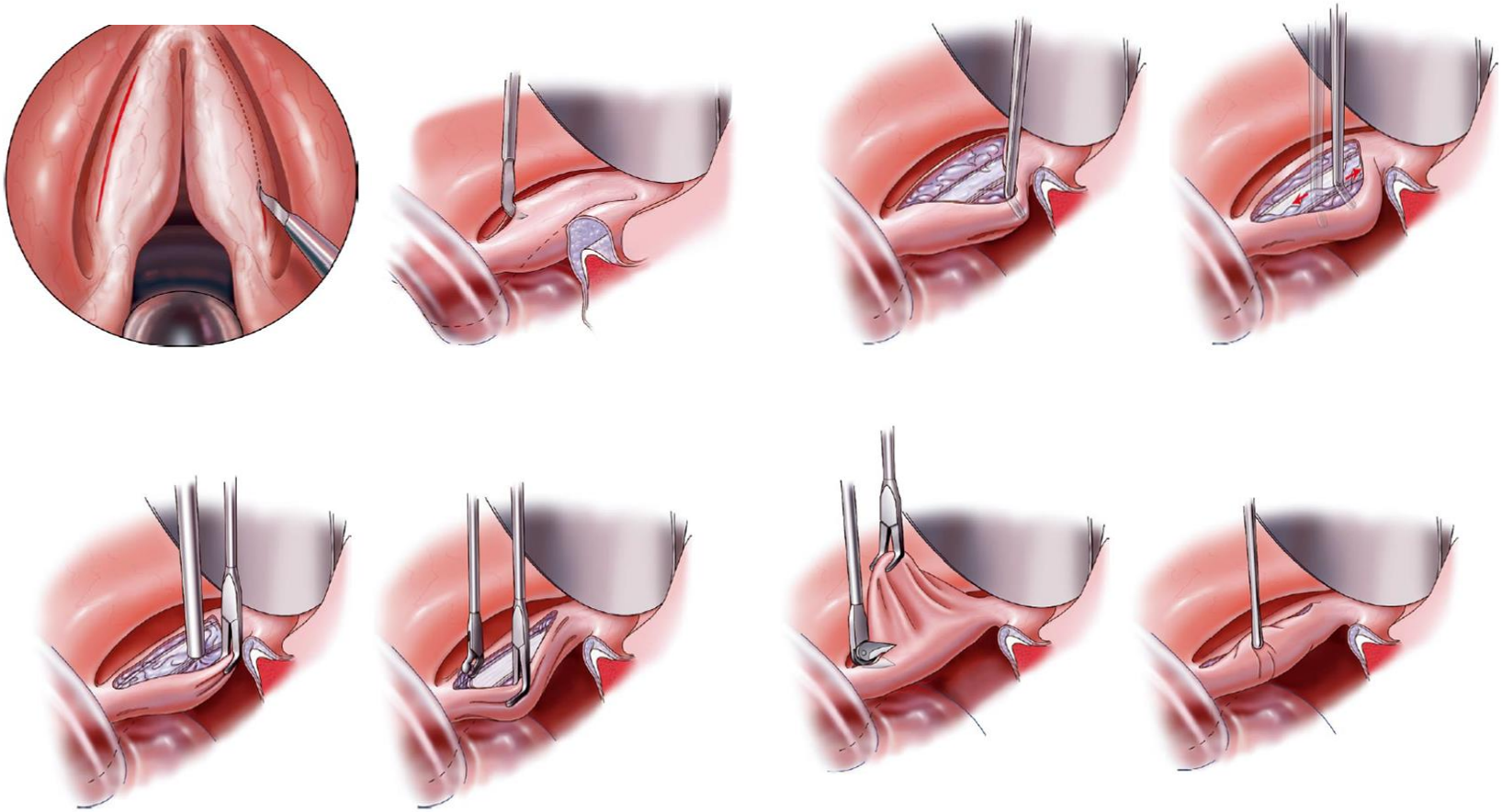

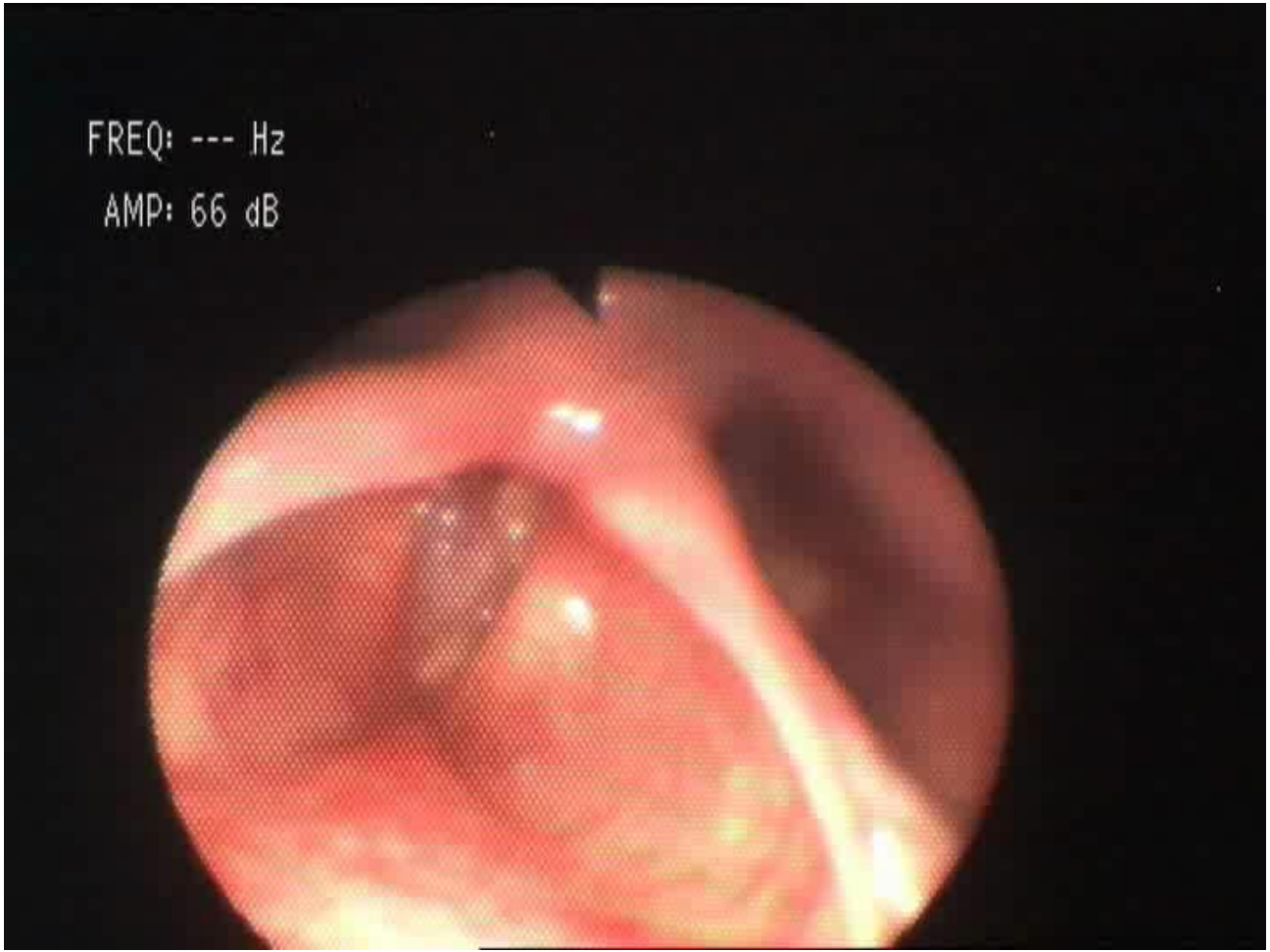
FREQ: --- Hz
AMP: 66 dB

4. Stembandcyste

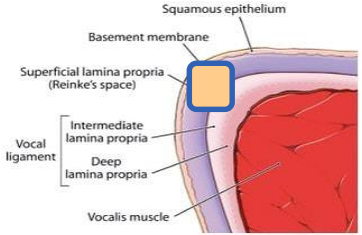

= subepitheliaal letsel in de superficiële lamina propria

- Mucus retentie cyste
- Epidermoid cyste: bevat keratineuse debris.

Pathofysiologie:

1. Obstructie van ductus in ruimte van reinke
2. Depositie/invaginatie van epitheel in subepitheliale weefsel tijdens genezing van mucosale schade door stemmisbruik / embryogenese (~ cholesteatoom)

Mucosale golf is vaak verminderd (cyste soms adherent aan vocaal ligament en basale membraan)
Afhankelijk van grootte, fonatie kracht en hoeveelheid viabele mucosa die cyste bedekt.

Diagnose is soms pas duidelijk tijdens microscopisch nazicht onder narcose.

Therapie

Sandwich methode: logo – phono – logo

Logopedie: zal nooit volledig regresseren maar kan wel omgevende zwelling verminderen en letsels stabiliseren (pt weigerachtig tov heelkunde)

Heelkunde: microflap met dissectie van cyste om zoveel mogelijk mucosa te behouden en kans op glottis insufficiëntie te verminderen.

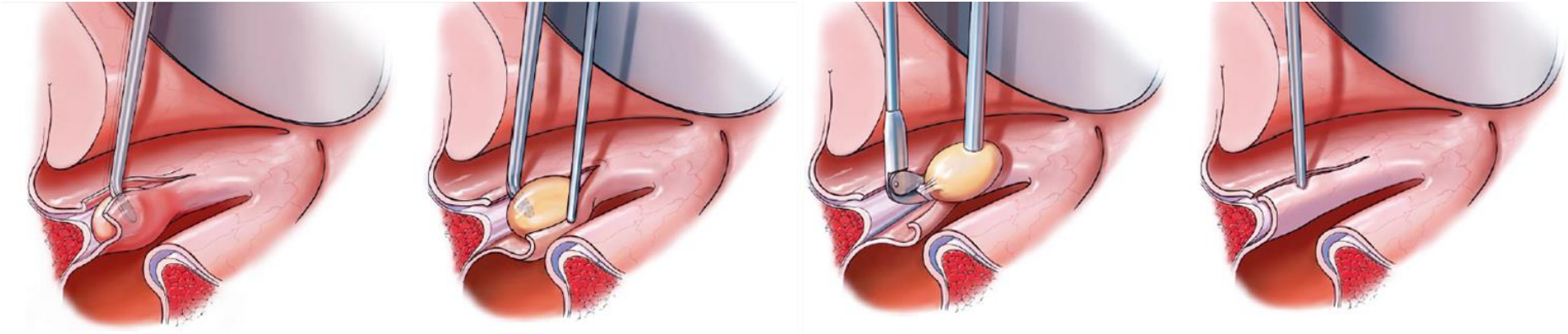

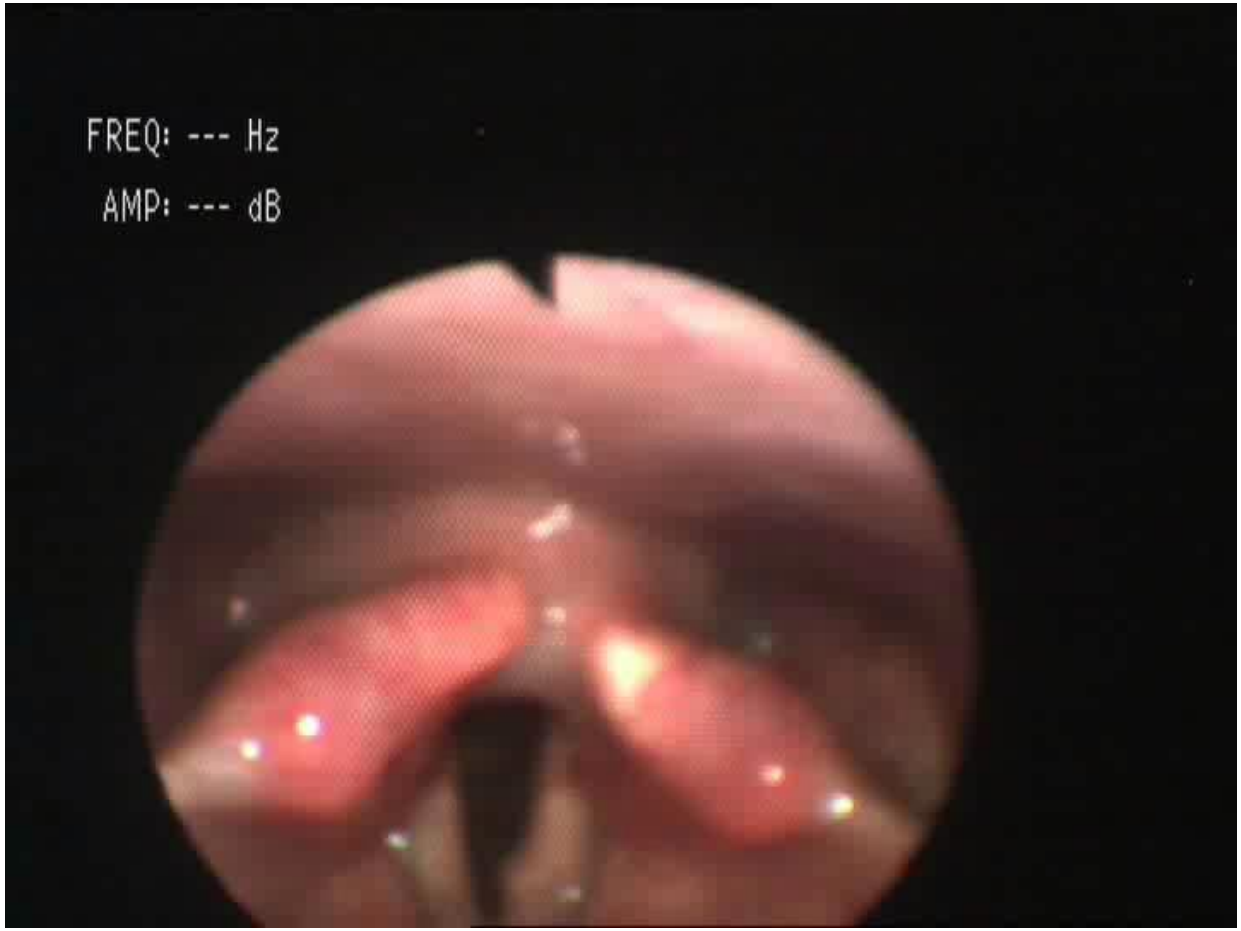
FREQ: --- Hz
AMP: --- dB

5. Sulcus glottidis

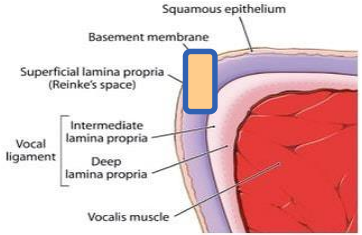

= Groeve aan de mediale zijde van de stembanden

Pathofysiologie: invaginatie van epitheel tot in de lamina propria van de stemband. (etiologie: discussie)

- Invaginatie die open blijft → sulcus glottidis.
- Bij afsluiting van deze invaginatie → subepitheliale inclusiecyste
- Klinische presentatie. ernstig hees - afonie, instabiel en weinig belastbaar. Jongere leeftijd

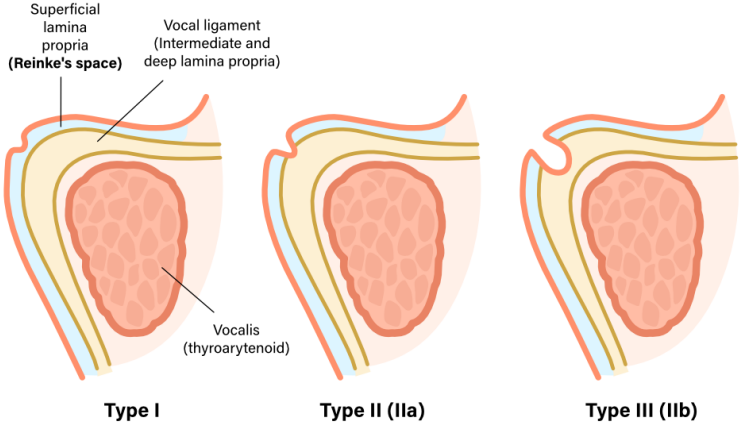

Diagnose = uitdagend

Vaak ernstige dysfonie bij ogenschijnlijk gave stembanden

Stroboscopie: een plaatselijk gestoorde mucosale golf bij verder gave stemband.

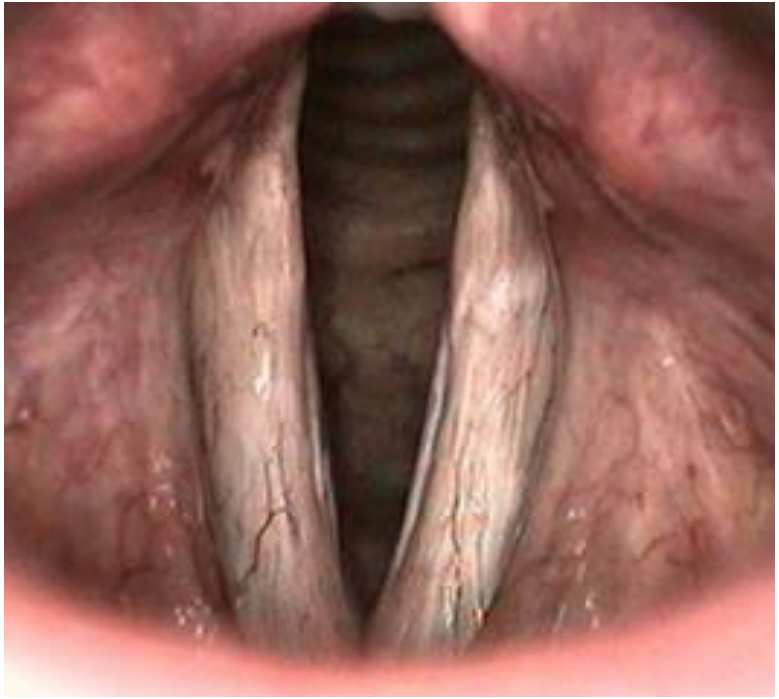

6. Papillomen (RRP)

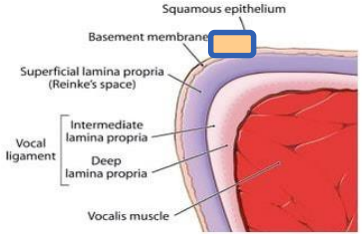

= Wratachtige epitheliale gezwel(len) door HPV (6 en11), exofytisch of vlak op de stemplooien en met uitbreiding over de hele larynx of zelfs subglottisch.

- Rode pinpoint laesies. Bij solitair letsel soms misdiagnose van poliep
- Onset: kind – volwassenen
- Recurrent, lange termijn opvolging (uitzonderlijk transformatie naar squameus cell CA)

Perceptuele kenmerken: Kan variëren van beperkte heesheid tot ernstige dysfonie, afonie

Therapie: Primaire behandeling is het vrijwaren van de luchtweg. Fonochirurgie (laser, shaver), vaccinatie HPV. Meerdere ingrepen

Logopedische rol: afbouwen/voorkomen van verkeerde compensatiemechanismen. Herstel na phono

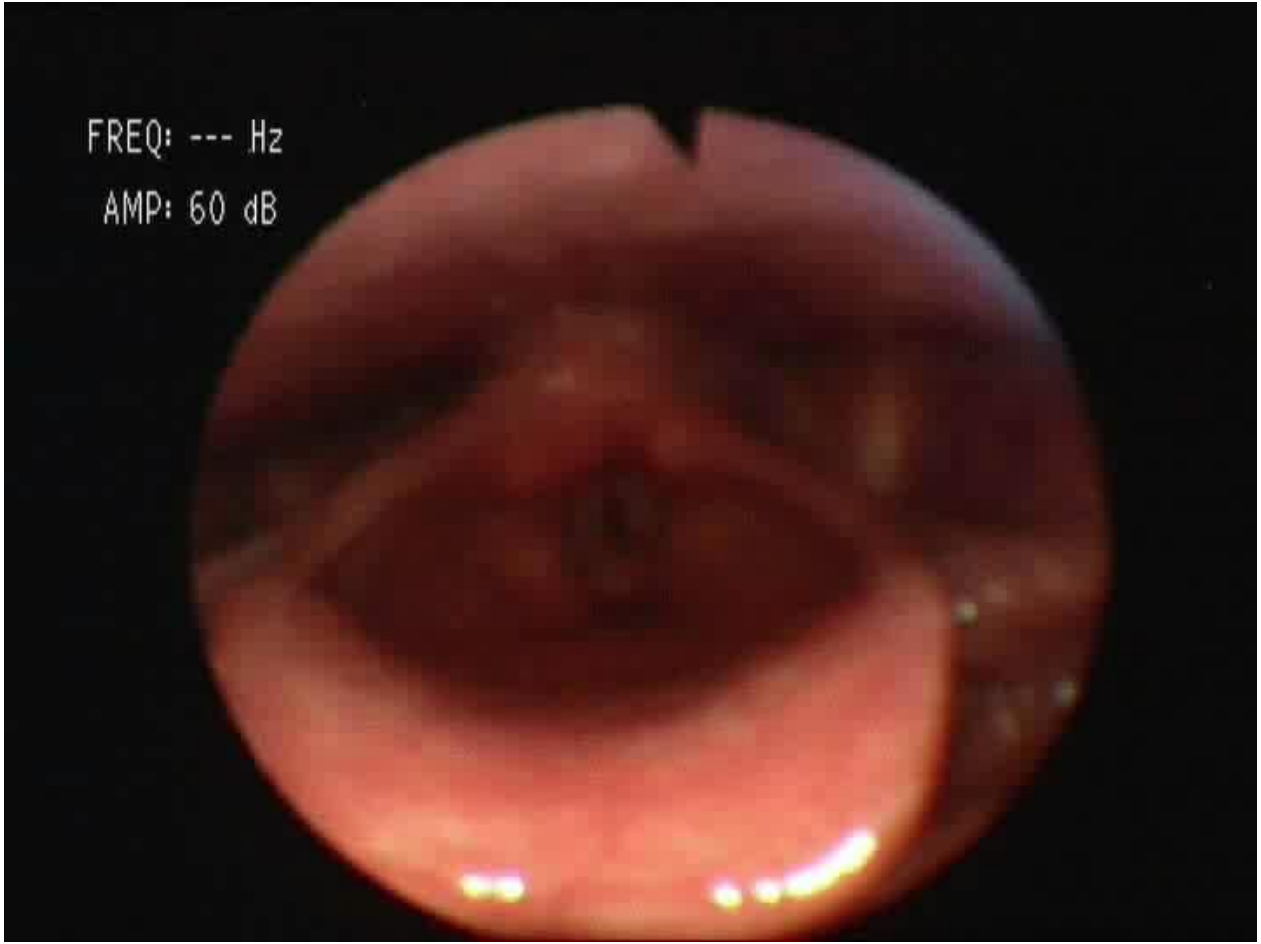
FREQ: --- Hz
AMP: 60 dB

7. Granuloom

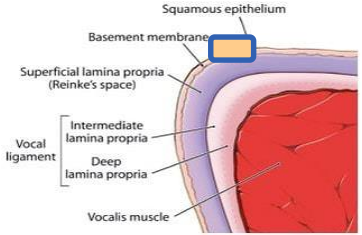

= granulomateus inflammatoir weefsel posterieur thv de processus vocalis
Gesteeld, of brede basis, kunnen groot worden, bolvormig of ulceratief

Etiologie:

1. post-intubatie. Korte termijn intubatie: mucosaal letsel/ Langdurige intubatie: ulceratief

2. Zonder VG van intubatie.

- LFR

- Hyperadductie: overmatig hoesten, keelschrapen
  Uitgesproken glottisinsufficiëntie: Hypercompensatie/hyperadductie → overmatig druk op processus vocalis

Therapie:

- Conservatief (recidiefkans): Anti-refluxmedicatie/dieetaanpassingen + logopedie
- Operatie enkel bij grote vormen wanneer ademhaling en soms stemgeving wordt belemmerd + bij twijfel over maligniteit

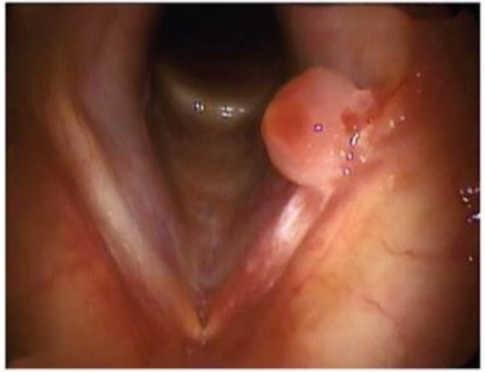

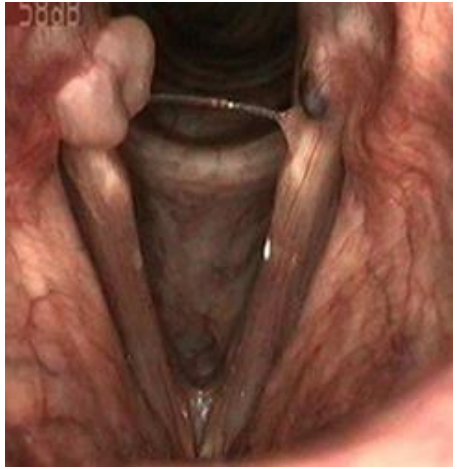

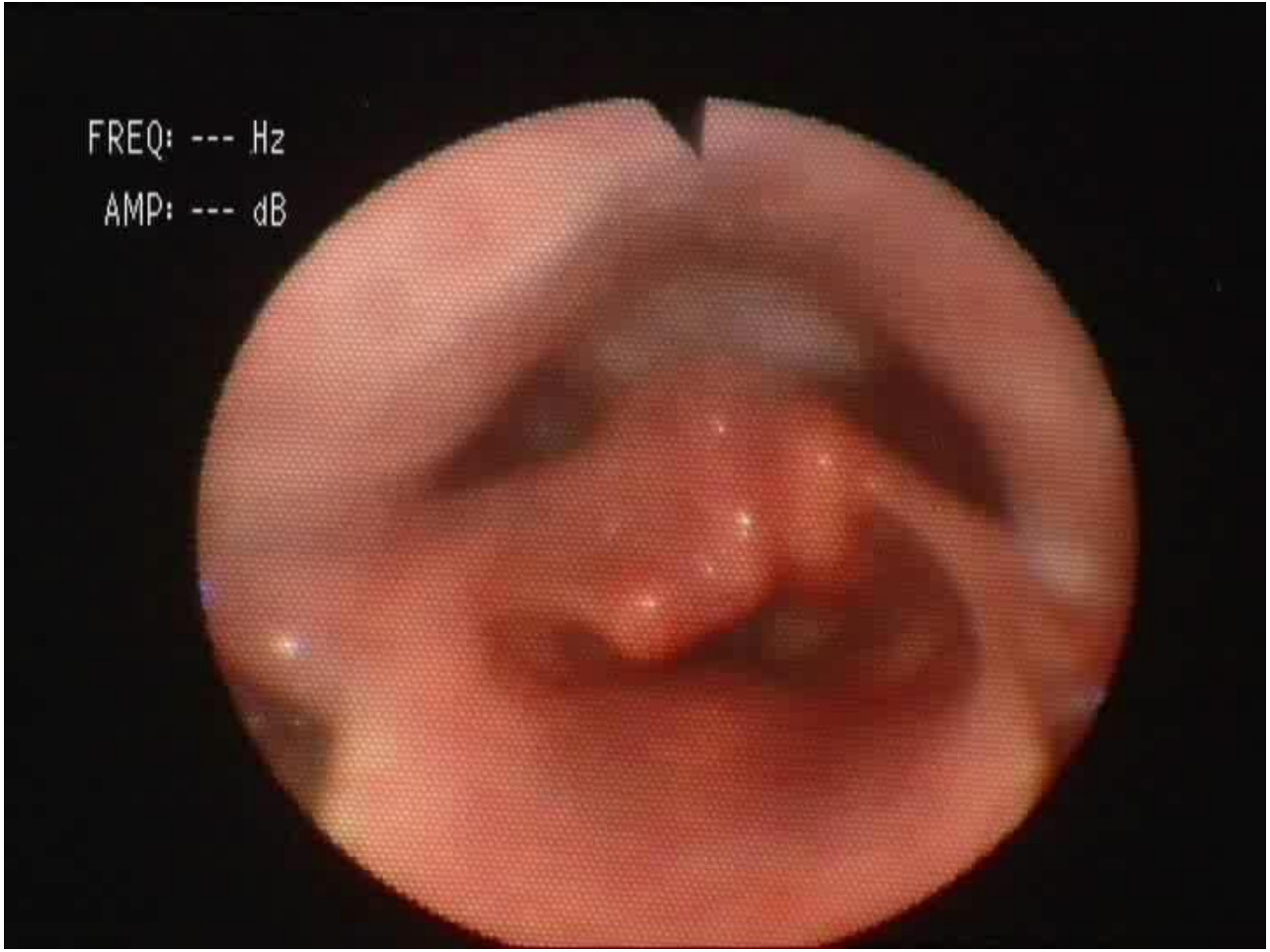
FREQ: --- Hz
AMP: --- dB

Laryngofaryngeale reflux

= retrograde terugvloei van maaginhoud (zuur, pepsin, galzouten) met aantasting van de laryngofaryngeale mucosa

- Globusgevoel
- Dysfonie
- Keelpijn, irritatie, ongemak
- Slijmen in de keel
- Ongemak bij slikken
- Chronische hoest
- Laryngospasmes
- Hallitosis
- Dentale erosies
- Maladaptieve compensatiemechanismen:
  - Keelschrapen, repetitief slikken, prikkelhoest

GERD	LFR
• Pyrosis sine qua non, 33% heeft ook LFR klachten • Voornamelijk bij neerliggen (LES) • Tot 50 events van zuurterugvloei is fysiologisch (letsels reversible) • Protectie: Slokdarmmotiliteit, mucosa resistenter aan zuur • Tot 50% erosieve oesfagitis bij endoscopie	• Pyrosis slechts bij 10% • Ook in rechte positie (UES), na inspanning • 4 of meer events is reeds pathologisch voor larynx (sneller irreversibele schade) • Larynx heeft geen motiliteit met langere blootstelling • Ook schade bij lage zuurtegraad, rol van pepsine • Slechts 10-20% tekenen van oesofagitis

Pepsine

- Een van de belangrijkste oorzaken van slijmvliesbeschadiging.
- Blijft stabiel tot een pH van 7
- Enzymatisch inactief in de larynx, heractivatie bij daaropvolgende zuur event.

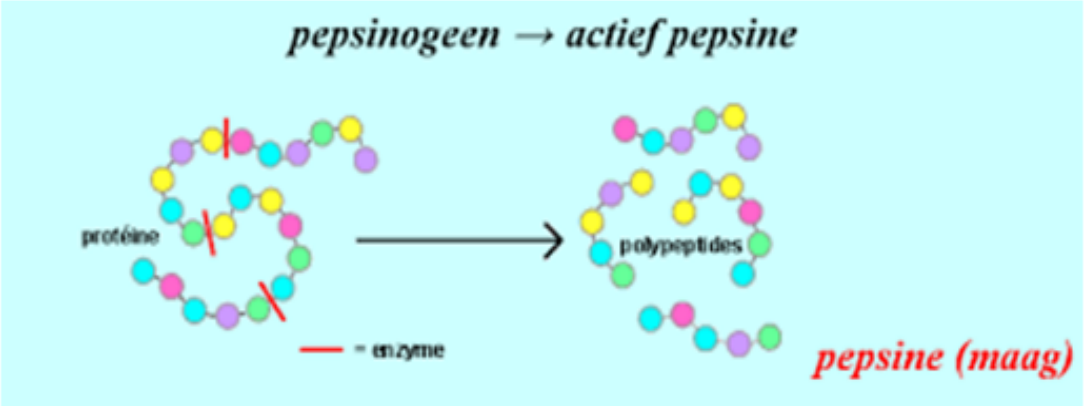

- Ph-metrie
  - oesofagaal: geen correlatie met lfr
  - Orofaryngeaal: 24uur dual sensor pH probe
    - » Nog niet gestandaardiseerd. Geen consensus omtrent normale ph grens, aantal zuurte-events en manier van probe plaatsing. Rol van pepsine!

- Pepsine test: nog niet gevalideerd.

Review > Eur Arch Otorhinolaryngol. 2018 Mar;275(3):671-678. doi: 10.1007/s00405-017-4845-8. Epub 2017 Dec 13.

Pepsin in saliva as a diagnostic biomarker in laryngopharyngeal reflux: a meta-analysis

Jing Wang [1], Yu Zhao [2], Jianjun Ren [1], Yang Xu [1]

Affiliations + expand

PMID: 29238875 DOI: 10.1007/s00405-017-4845-8

Abstract

Objective: Pepsin in saliva has been proposed as a biomarker for the diagnosis of laryngopharyngeal reflux (LPR), but the results remain controversial. We assessed the diagnostic value of pepsin in saliva for LPR.

Methods: PubMed, Embase, and Web of Science were searched for studies in English that evaluated the utility of pepsin in saliva in the diagnosis of LPR, published up to 15 March 2017. We used Stata 12.0 to summarize the diagnostic indexes for the meta-analysis.

Results: Eleven eligible studies met the inclusion criteria. After the meta-analysis of included studies, the pooled sensitivity and specificity were 64% [95% confidence interval (CI) 43-80%] and 68% (95% CI 55-78%), respectively; the positive (PLR) and negative (NLR) likelihood ratios were 2.0 (95% CI 1.4-2.9) and 0.54 (95% CI 0.33-0.87), respectively; the diagnostic odds ratio (DOR) was 4 (95% CI 2-8); and the area under the curve (AUC) was 0.71 (95% CI 0.67-0.75).

Conclusion: Pepsin in saliva has moderate value in the diagnosis of LPR. The cutoff value used could affect the diagnostic value. Therefore, further investigations are required to find the optimal method to detect salivary pepsin in diagnosing LPR.

THERAPIE

- Diëtohygiënische maatregelen

Protonpompinhibitoren

- De rol van PPI's is omstreden. Minder evidentie dan bij GERD
- Meerdere studies vonden geen verschil met placebo

- Multicentrische RCT met 346 patiënten
- PPI versus placebo 2x/dag 16 weken
- Aanhoudende keelklachten
  - heesheid, pijn, globus, slijmen, keelschrapen, hoest
- Geen verschil tussen PPI en placebo

  16 weken en 3 maanden

RESEARCH

Use of proton pump inhibitors to treat persistent throat symptoms: multicentre, double blind, randomised, placebo controlled trial

James O'Hara,[1,2] Deborah D Stocken,[3] Gillian C Watson,[4] Tony Fouweather,[5] Julian McGlashan,[6] Kenneth MacKenzie,[7] Paul Carding,[8] Yakubu Karagama,[9] Ruth Wood,[4] Janet A Wilson[10]

ABSTRACT

OBJECTIVE
To assess the use of proton pump inhibitors (PPIs) to treat persistent throat symptoms.

DESIGN
Pragmatic, double blind, placebo controlled, randomised trial.

SETTING
Eight ear, nose, and throat outpatient clinics, United Kingdom.

PARTICIPANTS
346 patients aged 18 years or older with persistent throat symptoms who were randomised according to recruiting centre and baseline severity of symptoms (mild or severe): 172 to lansoprazole and 174 to placebo.

INTERVENTION
Random blinded allocation (1:1) to either 30 mg lansoprazole twice daily or matched placebo twice daily for 16 weeks.

MAIN OUTCOME MEASURES
Primary outcome was symptomatic response at 16 weeks measured using the total reflux symptom index baseline: lansoprazole 22.0 (95% confidence interval 20.4 to 23.6) and placebo 21.7 (20.5 to 23.0). Improvements (reduction in RSI score) were observed in both groups—score at 16 weeks: lansoprazole 17.4 (15.5 to19.4) and placebo 15.6 (13.8 to 17.3). No statistically significant difference was found between the treatment arms: estimated difference 1.9 points (95% confidence interval −0.3 to 4.2 points; P=0.096) adjusted for site and baseline symptom severity. Lansoprazole showed no benefits over placebo for any secondary outcome measure, including RSI scores at 12 months: lansoprazole 16.0 (13.6 to 18.4) and placebo 13.6 (11.7 to 15.5): estimated difference 2.4 points (−0.6 to 5.4 points).

CONCLUSIONS
No evidence was found of benefit from PPI treatment in patients with persistent throat symptoms. RSI scores were similar between the lansoprazole and placebo groups after 16 weeks of treatment and at the 12 month follow-up.

TRIAL REGISTRATION
ISRCTN Registry ISRCTN38578686 and EudraCT 2013-004249-17.

Antacidica

Gaviscon advance unidose 10ml

- Alginaten en kaliumbicarbonaat
- Barrière voor maaginhoud naar oesofagus
- 30 minuten na de maaltijd en 30 min voor slapen gaan

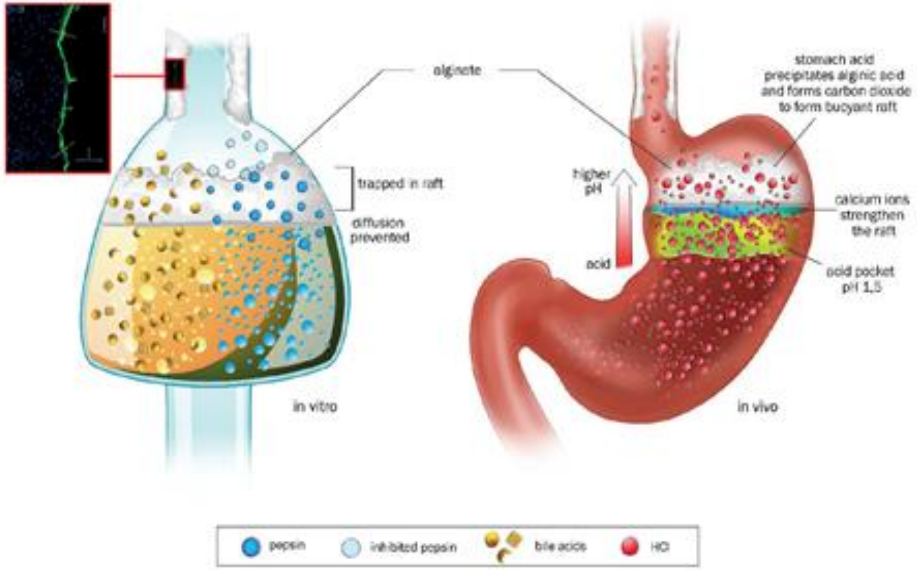

> Eur Arch Otorhinolaryngol. 2018 Oct;275(10):2515-2521. doi: 10.1007/s00405-018-5079-0. Epub 2018 Jul 30.

Gaviscon® Advance alone versus co-prescription of Gaviscon® Advance and proton pump inhibitors in the treatment of laryngopharyngeal reflux

Mark D Wilkie [1], Helen M Fraser [2], Hemal Raja [3]

Affiliations + expand

PMID: 30062580 DOI: 10.1007/s00405-018-5079-0

Abstract

Objectives: Management of laryngopharyngeal reflux (LPR) typically comprises alginates and proton pump inhibitors (PPIs) alone or in combination, yet evidence to support any particular treatment regimen is lacking. We sought to evaluate the efficacy of Gaviscon® Advance alone versus co-prescription with a PPI in treating LPR.

Methods: One hundred consecutive LPR patients with a reflux symptom index (RSI) score > 10 attending our joint voice clinic (JVC) were studied prospectively. All were treated with Gaviscon® Advance four times daily. If patients had been started on a PPI prior to their JVC attendance, this was optimised to a twice-daily dosing regimen and continued. RSI scores were recorded at first attendance and 3 months post-treatment via postal questionnaire. Scores were analysed using t tests and Levene's test for equality of variances.

Results: Follow-up RSI scores were returned by 72 patients, 39 of whom were treated with Gaviscon® Advance only (group A) and 33 with Gaviscon® Advance + PPI (group B). Mean pre-treatment RSI scores were similar between groups [group A: 19.2, 95% confidence interval (CI) ± 2.4; group B: 21.3, 95% CI ± 3.2 (p = 0.65)]. No significant differences were observed with respect to 3-month post-treatment RSI scores [group A: 9.9, 95% CI ± 2.8; group B: 12.6, 95% CI ± 4.2 (p = 0.82)] and change in RSI scores [group A: 9.3, 95% CI ± 3.0; group B: 8.7, 95% CI ± 2.9 [p = 0.75]).

Conclusions: Gaviscon® Advance alone is effective in treating symptoms of LPR, while co-prescription with a high-dose PPI offers no additional benefit.

Besluit

- Laryngeaal onderzoek in eerste lijn is een uitdaging door afwezigheid van stroboscoop.
  - Anamnese en perceptuele analyse van stem verklappen soms meer dan je denkt
- Laagdrempelig verwijzen voor stroboscopie, red flags

- De meeste benigne stembandletsels in de lamina propria
- Mucale golf vaak niet verstoord bij letsels die geen verkleving geven tussen epitheel en ligament
- Soms slechts diagnostische zekerheid bij microlaryngoscopische inspectie narcose

- Belangrijke rol van logopedie in de behandeling / sandwich methode

- Als vermoeden van LFR: vraag actief koffie en frisdrank gebruik na.
  - Start met diëtohygiënische maatregelen en ev proef met gaviscon
  - Rol van pepsine en limitaties van ppi’s (GERD ≠ LFR)

Vragen?

hanne.vanmaele@mijnziekenhuis.be
09/2468300

MARIA MIDDELARES

GezondheidsZorg met een Ziel

Lid van E17 ziekenhuis netwerk